Aus der Chirurgischen Universitätsklinik in Marburg
(Direktor: Prof. Dr. R. Klapp.)

Ergebnisse der Behandlung der kindlichen supracondylaeren Humerusfrakturen ander Marburger Chirurgischen Klinik in den letzten 10 Jahren (1924-1934)

(abgeschlossen im Sommer 1934)

INAUGURAL-DISSERTATION
ZUR ERLANGUNG DER DOKTORWÜRDE
IN DER GESAMTEN MEDIZIN
DER HOHEN MEDIZINISCHEN FAKULTÄT
DER PHILIPPS-UNIVERSITÄT ZU MARBURG

vorgelegt von

Friedrich Löke
approb. Arzt aus Vöhrum (Kr. Peine)

Marburg-Lahn 1938.
Buchdruckerei Hermann Bauer in Marburg

Angenommen von der Medizinischen Fakultät Marburg
am 20. Januar 1938.

Referent: Prof. Dr. Klapp.

Gedruckt mit Genehmigung der Fakultät.

R. UNIV.
BIBLIOTHEEK
LEIDEN

Meinen lieben Eltern
in Dankbarkeit gewidmet!

Inhaltsübersicht.

Seite

I. Allgemeines, Aetiologie und Statistik 1
II. Anatomische Vorbemerkungen 4
III. Entstehungsmechanismus und Frakturformen 7
IV. Symptomatologie und Diagnostik 14
V. Komplikationen 18
VI. Spätfolgen 21
VII. Therapie:
1. an anderen Kliniken 25
2. an der Marburger Klinik 32
VIII. Ergebnisse der Marburger Klinik:
1. Krankengeschichten nebst Nachuntersuchungsbefunden 34
2. Zusammenfassung 44

I. Allgemeines, Aetiologie und Statistik.

Die im kindlichen Alter so häufige supracondylaere Humerusfraktur stellt statistisch die häufigste Frakturform im Bereich des kindlichen Ellenbogens, speziell des unteren Humerusendes, dar.

Matti unterscheidet am unteren Humerusende nach der erweiterten Systematik Kochers folgende Frakturformen, wobei die Reihenfolge sogleich der Häufigkeit in absteigender Linie parallel geht:

1. Fractura supracondylica,
   a) Typus superior (metaphysarius),
   b) Typus inferior (paraepiphysarius);
2. Fractura condyli externi;
3. Fractura epicondyli interni;
4. Fractura condyli interni;
5. Kombinierte Frakturen beider Condylen;
6. Fractura diacondylica;
7. Fractura rotulae partialis.

(Die Fraktur des Epicondylus externi ist nicht besonders mit aufgeführt, weil sie infolge der physiologischen Valgusstellung des Ellbogengelenks und der geringen Prominenz als isolierte Verletzung äußerst selten zur Beobachtung gelangen soll).

Die prozentuale Beteiligung der supracondylaeren Humerusfraktur an den Brüchen des unteren Humerusendes wird recht verschieden angegeben. Nach Simson beträgt sie $^1/_4$, nach anderen über $^1/_8$ derselben. Der prozentuale Anteil an den Frakturen des ganzen Körperskeletts überhaupt beträgt nach Hilgenreiner 1—$1^1/_2$%, nach Coenen 1,5%.

Die supracondylaere Humerusfraktur ist ganz besonders der Bruch des Wachstumsalters und als solcher eine der häufigsten Frakturen des Kindesalters überhaupt, nach Wolff sogar die häufigste. Unter 109 Brüchen zwischen dem ersten bis 18. Lebensjahr fand er sie 37 mal (33%). Sie bildet daher auch eine der häufigsten Ursachen der im Kindesalter erworbenen Versteifungen, Bewegungseinschränkungen und Verunstaltungen des Ellbogengelenks.

Unter der Fractura supracondylica humeri verstehen wir alle diejenigen Brüche des unteren Humerusendes, die, wie der Name schon besagt, unmittelbar über den Condylen gelegen sind (nach Schläpfer zwischen der Höhe des oberen Ansatzes des m. brachioradialis und der Verbindungslinie der Epicondylen, nach

Hilgenreiner unterhalb der Endinsertion des m. brachialis int. oder nach Malgaigne unterhalb der Ursprungsinsertion des m. supinator longus). Nach Kocher handelt es sich um eine Quertrennung am untersten Ende der Diaphyse. Sie ist also eine gelenknahe paraarticuläre Fraktur, nach Helferich eine Gelenkfraktur im weiteren Sinne des Wortes.

Matti spricht hinsichtlich der Höhe der Lokalisation von „zwei wohldifferenzierten Typen". Als Typus inferior bezeichnet er die gewöhnliche, klassische, tiefer gelegene, dem Sitze nach etwas wechselnde Form, die dicht oberhalb der überknorpelten Gelenkfläche gelegen ist und somit zum Teil durch die Condylen hindurchgeht. Neben dieser gewöhnlichen Form nennt er als Typus superior eine etwa 2—4 cm höher gelegene Form, eine Uebergangsform zu den Diaphysenfrakturen, die meist schräg verlaufen und häufig eine Rotationskomponente aufweisen soll. Wie schon erwähnt, bevorzugt die supracondylaere Humerusfraktur vor allem das Kindesalter und hier wiederum besonders das erste, weniger schon das zweite Dezennium. Von der Zeit der Pubertät an, wo die Knochen an Festigkeit gewinnen, wird sie immer seltener, so daß man eine supracondylaere Fraktur beim Erwachsenen fast nur in Ausnahmefällen findet. Derselbe Mechanismus, der beim Kinde zu dieser Fraktur führt, ruft beim Erwachsenen, wo der Knochen widerstandsfähiger ist, eine Luxatio cubiti hervor. Erst bei älteren Leuten findet sie sich wieder etwas häufiger; jedoch zeigen sich auch hier meist ganz andere Frakturformen wie beim Kinde. Infolge der Sprödigkeit des breiten Erwachsenen-Knochens kommt es hier bei entsprechender Gewalteinwirkung zu schweren Trümmerbrüchen, die schwerste Bewegungsstörungen im Ellbogengelenk hervorrufen können. Das überwiegende Vorkommen der supracondylaeren Humerusfraktur im Kindesalter ist also wohlbegründet durch das Verhältnis der Widerstandsfähigkeit zwischen Knochen und Gelenkkapsel; es findet sich im jugendlichen Alter neben der derben, fast unzerreißlichen Gelenkkapsel ein relativ weicher Knochen am Ellbogengelenk (Helferich), so daß sich die infolge des Traumas auf die überdehnte und angespannte Kapsel wirkende Gewalt direkt auf den Humerus fortpflanzt und den Knochen an seiner schwächsten Stelle, dicht oberhalb der Epicondylen frakturieren läßt. (Carl, Lubinus). Nach Schläpfer findet man den Bruch namentlich in den Jahren, „wo der Knochen noch elastisch ist, wo also die physiologische Krümmung nach vorn am unteren Ende des Humerus belastet wird". Hilgenreiner glaubt den Grund für „die auffallende Häufigkeit der suprac. Humerusfr. im jugendlichen Alter gegenüber der so seltenen Epiphysenlösung in der eigentümlichen Beschaffenheit der Epiphysenlinie" zu sehen. Er ist der Ansicht, daß der Knochen an der Epiphysengrenze widerstandsfähiger ist als oberhalb des Processus cubitalis, wo er in sagittaler Richtung durch 2 tiefe Gruben, die fossa olecrani und fossa coronoidea geschwächt ist und sieht eine Erklärung für diese

Auffassung besonders auch in der von Faraboeuf hervorgehobenen Unebenheit und Verzahnung der Berührungsflächen, sowie in dem innigen festen Anhaften des Periostes in der Epiphysengegend. Nach Coenen ist der ziemlich schnelle Uebergang des breiten Condylusteils zu dem verschmälerten Schaft und der Zusammenhalt der Condylen durch die Gelenkkapsel mit ein Grund dafür, daß die Fraktur am unteren Humerusende supracondylaer liegt.

Eine **Zusammenstellung** der wegen suprac. Humerusfr. an der Marburger Klinik in den letzten 10 Jahren behandelten Fälle zeigt, daß von den 101 Patienten 81 Pat. dem Kindesalter angehören. Bei den 20 das Erwachsenenalter betreffenden Frakturen handelt es sich weniger um reine supracondylaere, als vielmehr um konbinierte Frakturen (T-Frakturen, Y-Frakturen).

In bezug auf das Lebensalter finden sich:

im 1.—5. Jahr	5.—10. Jahr	10.—15. Jahr	15.—20. Jahr	20.—50. Jahr	über 50 Jahr
29	38	13	1	7	13 Frakt.

Es überwiegt also die Fraktur im 5.—10. Jahr, was mit den statistischen Erhebungen anderer Autoren weitgehend übereinstimmt. Coenen bezeichnet sie deswegen auch als echten Schülerbruch. Es fanden sich bei:

	im 1.—5. Jahr	5.—10. Jahr	10.—15. Jahr	15.—20. Jahr	20.—50. Jahr	über 50 Jahr	
Lubinus	19	67	23	5	8	3	Frakt
Hilgenreiner	5	7	3	—	2	4	„
Mouchet	13	20	2	—	—	—	„
Cotton	4	8	1	—	—	—	„
Schläpfer	42		11		9	9	„
Lean	19	30	12	1		3	„
Coenen	9	17	8	1	—	—	„
Baumann	50		1		9		„
Kälin	—	20	1	2	—	—	„

Dem Geschlechte nach zusammengestellt überwiegt unter den 101 Marburger Frakturen wie allgemein das männliche. Es entfallen auf 60 männliche 41 weibliche.

In anderen Statistiken finden sich folgende Angaben:

Mouchet:	23	männliche,	12	weibliche
Cotton:	10	„	3	„
Hilgenreiner:	18	„	3	„
Schläpfer:	55	„	16	„
Lubinus:	79	„	46	„
Coenen:	26	„	9	„

Uebereinstimmend wird in fast allen Statistiken angegeben, daß die linke Seite weit häufiger als die rechte betroffen ist, und zwar so, daß das Verhältnis von l. zu r. meistens etwa wie 2:1 ist, daß also

doppelt soviel linksseitige wie rechtsseitige suprac. Humerusfr. vorkommen. Hilgenreiner gibt an, daß in seinen Fällen die r. und l. Körperseite gleich häufig betroffen sei; Coenen fand ebenfalls keinen Unterschied zu Gunsten der linken Seite.

Die Marburger Zusammenstellung ergibt das Verhältnis:

links = 57 zu rechts = 44.

Es fanden sich bei

Lubinus	l = 72	r = 53
Baumann	l = 33	r = 27
Schläpfer	l = 45	r = 26
Klages	l = 27	r = 14
Hilgenreiner	l = r	
Coenen	l = r	

Diese auffällige Bevorzugung der linken Seite wird von Schläpfer und Lubinus auf die überwiegende Rechtshändigkeit zurückgeführt. Nach Schläpfer gelingt es dem rechten Arm leichter, „durch rasche Einleitung von zweckmäßigen Parierbewegungen das bruchauslösende Moment zu paralysieren". Lubinus gibt die Ungeschicklichkeit und schwächere Entwicklung der Muskulatur des linken Armes als Ursache für dessen häufigere Beschädigung an. Baumann widerspricht dieser Auffassung und bezeichnet sie als unzutreffend. Er ist der Ansicht, daß der rechte Arm im allgemeinen dem Angriff dient, „wörtlich und bildlich das Schwert führt", während der linke Arm mehr zur Abwehr gegen Fall und Schlag benutzt wird, also „mehr die Aufgabe hat, den Schild zu halten" und so häufiger Frakturen aufzuweisen hat. Dieser Meinung, die wohl die einzig richtige sein dürfte, hat sich auch Klages angeschlossen.

II. Anatomische Vorbemerkungen.

Zum Verständnis des Entstehungsmechanismus, der Frakturformen, sowie der Symptome, der Diagnostik, der Komplikationen und des weiteren Verlaufs seien hier kurz noch einige anatomische Bemerkungen über das Ellbogengelenk zusammengefaßt.

An der rein frontal gerichteten Verbreiterung des Gelenkteils des unteren Humerusendes sind anatomisch zunächst der Epicondylus int. und ext. zu unterscheiden. Der Epicondylus int. ist etwas höher gelegen und tritt stärker hervor. Die Verbindungslinie der beiden Epicondylen — die Epicondylenlinie — steht nach Braus (zitiert bei Kälin) auf der Oberarmachse senkrecht und wird von dieser in ihrer Mitte geschnitten. Der Gelenkteil selbst zeigt zwei Abschnitte, das Capitulum humeri oder die Eminentia capitata, auch als Rotula oder Capitellum bezeichnet, zur Artikulation mit dem Radius und die Trochlea humeri als Gelenkfläche für die Ulna. Die Trochlea, also der mediale Gelenkabschnitt, wird fest umgriffen von der Fossa semilunaris oder olecrani der Ulna. Bei einer Fract. supracondyloidea ist also das kurze distale Fragment bei

rechtwinkliger Beugung „durch Incisura semilunaris und processus coronoideus wie mit einer Zange gefaßt, daß es jede Drehung der Ulna um deren Längsachse mitmacht, genau so wie ein Uhrzeiger die Drehung seiner Achse" (Baumann). In diesem Gelenk gehen nur und hauptsächlich die Beuge- und Streckbewegungen vor sich. Lateral zeigt das Capitulum humeri mit seiner kugeligen Oberfläche nur einen lockeren Kontakt mit der konkaven Tellerform des Radiusköpchens, weshalb auch in diesem Gelenkabschnitt neben den Beuge- und Streckbewegungen im Verein mit dem radio-ulnaren Gelenk ausgedehnte Rotationsbewegungen des Radius um seine Längsachse stattfinden können. Vom chirurgischen Standpunkt aus ist am unteren Humerusende noch eine Teilung in Condylus ext. und int. eingeführt. Sie beginnen proximalwärts von dem betreffenden Epicondylus und nähern sich gegenseitig intracapsulär an der Grenze von Capitulum humeri und Trochlea (Kälin). Der Ansatz der Gelenkkapsel läuft den Knorpelrändern der Gelenkflächen fast ziemlich parallel, so daß die Epicondylen und der proximale größte Teil der Condylen extracapsulär liegen. Entsprechend der Fossa olecrani und der Fossa coronoidea zeigt die Kapsel je eine Ausstülpung nach oben. Sie läuft weiter dem Rande der Incisura semilunaris des Olecranons parallel, das eigentliche Olecranon also extracapsulär lassend und schließt Kopf und Hals des Radius samt dem radio-ulnaren Gelenk intracapsulär ein. Der feste mechanische Zusammenhalt zwischen dem unteren Humerusende und dem proximalen Gelenkabschnitt der Vorderarmknochen ist im wesentlichen bedingt durch die beiden Seitenbänder.

Bei völliger Supination des Vorderarmes und Streckstellung des Ellbogengelenks liegen die Längsachse des Humerus und die des Vorderarms nicht in einer Geraden, sondern sie bilden einen nach lateral gerichteten offenen Winkel, so daß man hier von einer physiologischen Valgusstellung sprechen kann. Beim weiblichen Geschlecht ist dieser physiologische Cubitus valgus etwas stärker ausgebildet. Nach Hübscher (zit. bei Wilms und Guleke) beträgt der Komplementärwinkel bei Männern im Durchschnitt 1—9°, bei Frauen 15—25° und zwar soll diese physiologische Steigerung beim weiblichen Geschlecht sich erst nach der Pubertät ausbilden und durch die weibliche Körperform — die geringere Schulterbreite bei größerer Beckenweite — bedingt sein, wodurch das untere Humerusdrittel eine Abweichung nach außen erfahre. Strasser (zit. bei Baumann) gibt für die Größe des lateralwärts gerichteten Winkels 162—170° an; nur ausnahmsweise soll er größer oder kleiner sein. Nagel (zit. bei Kälin) fand statistisch einen durchschnittlichen Cubitus valgus bei Männern von 10°, bei Frauen von 12°. Bei Beugung im Ellbogengelenk tritt diese Knickung gewöhnlich nicht in Erscheinung infolge der Schraubenbewegung zwischen Trochlea und Incisura semilunaris, wo keine reine Scharnierbewegung stattfindet; ebenso verschwindet die Valgusstellung mehr und mehr bei Pronation des Vorderarms, was für die mechanische und statische

Beanspruchung des Ellbogengelenks und des Armes überhaupt sicherlich von Wichtigkeit ist. Bei Streckung des Ellbogengelenks läßt sich, besonders bei Kindern, neben dem physiologischen Cubitus valgus fast immer eine mehr oder weniger starke Ueberstreckbarkeit feststellen, die nach Lubinus namentlich bei schnellgewachsenen, muskelschwachen Kindern häufig zu finden ist und deren Grad nach Matti bei hochgradig ausgebildetem, meist familiär bedingtem physiologischen Cubitus valgus diesem parallel gehen soll.

In topographisch-anatomischer Hinsicht sind an dieser Stelle vor allem die Arteria brachialis und die Nn. medianus, ulnaris und radialis noch zu erwähnen. Die A. brachialis und der N. medianus kommen zusammen aus dem Sulcus bicipitalis medialis, vom Knochen nur durch die relativ dünne Lage des M. brachialis int. getrennt, dem sie unmittelbar aufliegen. Der N. ulnaris ist in der Regio cubiti post. sehr oberflächlich gelegen, medial von der Sehne des M. triceps hinter dem Septum intermusculare mediale, auf der Hinterfläche des Epicondylus medialis in einer Rinne zwischen diesem und dem Olecranon, dem Periost unmittelbar aufgelagert und direkt unter der Fascie. Der N. radialis kommt von der Streckseite des Oberarmes, in dem Spalt zwischen dem M. brachio-radialis und M. brachialis weiter nach vorn verlaufend und soll nach Matti in Höhe des unteren Humerusendes wegen seines Verlaufs in der radialen Muskelgruppe vor Frakturlaesionen geschützt sein. Für die Analyse und Beurteilung der Röntgenogramme des unteren Humerusendes bei wachsenden Individuen, um die es sich hier ausschließlich handelt, ist es notwendig, die Epiphysenverhältnisse, insbesondere die anatomische Entwicklung der einzelnen Ossifikationskerne genau zu kennen. Da die Epiphyse in der Wachstumsperiode zum größten Teil knorpelig ist, erscheint der Spalt im Ellbogengelenk bei kindlichen Röntgenogrammen bis zum Auftreten des Knochenkernes in der Trochlea auffallend breit (also etwa bis zum 10. Lebensjahre). Vor dieser Zeit kann man die Art der Dislokation des unteren Fragments im Röntgenbilde nur nach der jeweiligen Lage des radialen Abschnitts der Epiphyse beurteilen, wo sich im Capitulum humeri schon sehr frühzeitig ein Knochenkern entwickelt. Hier seien über die Entstehung und Weiterentwicklung der einzelnen Kerne der unteren Humerusepiphyse kurz einige Angaben gemacht, wie sie bei Schläpfer zu finden sind.

Von den vier getrennt nacheinander auftretenden Kernen entwickelt disch der erste im Capitulum humeri (1.—2. J.) (nach Matti vom 2. J. an). Sodann bildet sich der Reihe nach je ein Knochenkern im Epicondylus medialis (5.—18. J.) (nach Matti ungefähr im 7. J.), im Epicondylus lateralis (8.—12. J.) (nach Matti gegen das 10. J.) und in der Trochlea (9.—12. Jahr) (nach Matti zwischen dem 10. und 12. J.). Im 10.—12. J. tritt eine Vereinigung der Kerne des Capitulum humeri und des Epicondylus lateralis ein und im 14.—15. J. eine weitere Vereinigung dieses gemeinsamen Kernes mit dem der Trochlea. Indem zwischen dem

nunmehr aus der Vereinigung dieser drei Kerne hervorgegangenen gemeinsamen Kern und dem isoliert bleibenden Kern des Epicondylus medialis die Diaphyse von oben aus hineinwächst, bildet sich der mediale Teil der Trochlea. Eine Verschmelzung der Kerne mit der Diaphyse findet im 15.—17. J. statt, die des Epicondylus medialis mit der Metaphyse nach Wolf (zit. bei Schläpfer) im 18. J. (nach Matti gegen das 15. J.).

III. Entstehungsmechanismus und Frakturformen.

Hinsichtlich des Entstehungsmechanismus und der durch diesen bedingten Frakturformen ist die suprac. Humerusfr. auf Grund zahlreicher klinischer Untersuchungen und experimenteller Nachprüfungen so durchsichtig und klar wie kaum eine andere Fraktur. Die ältesten Nachforschungen dieser Art sind wohl die von Kocher. Kocher hat die suprac. Humerusfr. experimentell auf vier verschiedene Arten hervorrufen können:

1. durch Hyperextension des Armes im Ellbogengelenk,
2. durch Fall einer 28 kg schweren Eisenkugel auf die Dorsalfläche des unteren Humerusdrittels bei rechtwinklig gebeugtem und aufgestütztem Vorderarm,
3. durch Hyperflexion des Armes im Ellbogengelenk und
4. durch Auswärtsrotation des unteren Humerusendes.

In den beiden ersten Fällen erzielte er Frakturen mit einem Bruchebenenverlauf von vorn unten nach hinten oben und einer Hyperextensionsstellung des distalen Fragments, einen Frakturtyp, den er als Extensionsfraktur bezeichnete und in den beiden letzten Fällen den Gegentyp, seine Flexionsfraktur mit entgegengesetzt verlaufender Bruchebene von hinten unten nach vorn oben und entsprechender Hyperflexionsstellung des distalen Fragments. Außer dieser Einteilung in Extensionsfraktur und Flexionsfraktur, die durch eine biegende, stoßende oder drehende Gewalt entstehen sollen, unterscheidet man noch eine Adduktionsfraktur und Abduktionsfraktur (zit. bei Lubinus und Coenen). Nach Hilgenreiner bezeichnet Kocher jene Fälle, bei denen eine Verschiebung der Bruchenden überhaupt fehlt, noch als eine „3. Form" der suprac. Fraktur, wogegen von anderer Seite der Querbruch oberhalb der Condylen ohne Rücksicht auf die Fragmentverlagerung als eine „3. Form" aufgestellt wurde. Die Kochersche Einteilung der Fractura supracondylica in Extensions- und Flexionsfrakturen ist auch heute noch die fast allgemein übliche und beste, wenn man dabei die morphologischen Formen im Auge hat und den Begriff der Extensions- und Flexionsfraktur weiter ausdehnt auch auf die nicht durch reine Hyperextension und Hyperflexion, sondern durch verschiedene andere, oft komplizierte Ursachen und Vorgänge entstandenen Formen. Klinisch kann diese Einteilung eben nur hinsichtlich des Bruchebenenverlaufs zu Recht bestehen. Kocher selbst hat auch unter seinen supracondylaeren Humerusfrakturen anamnestisch die Feststellung gemacht, daß die Mehrzahl durch Fall auf die pronierte vorgestreckte Hand bei

leicht gebeugtem Unterarm (150—160°) zustande kommt. Die Einreihung dieser Frakturen unter die Extensionsfrakturen ist nur in Bezug auf die dorsale Fragmentverschiebung und den entsprechenden Bruchebenenverlauf von vorn unten nach hinten oben berechtigt. Es handelt sich hier nicht um durch Hyperextension des Ellbogengelenks entstandene Frakturen, sondern der Entstehungsmechanismus ist vielmehr derart, daß die Wucht des fallenden Körpers beim Fall auf die vorgestreckte Hand durch Vermittlung des gebeugten Unterarmes über Radius und Ulna auf das untere Humerusende prellend übertragen wird und dieses in der Richtung von der Beuge- zur Streckseite vor sich her schiebt und abschert oder nach hinten abknickt, wenn es der Beanspruchung auf Schub nicht standhält. Diese Art der Fraktur wird von Matti, Lubinus, Baumann, Coenen u. a. als Schub- oder Abscherungsfraktur aufgefaßt, und zwar handelt es sich nach Baumann um einen „reinen Schub- oder Abscherungsbruch" nur bei großer Wucht des Sturzes, wo „der supracondylaere Abschnitt des Oberarms dynamisch einfach quer abgeschert wird" (Coenen). Ist dagegen der Sturz weniger heftig, erschöpft sich also die Schubwirkung vor vollendetem Bruch, nachdem an der Volarseite des unteren Humerusdrittels „dynamisch" eine quere Bruchlinie entstanden ist, so tritt jetzt anstelle der Schubwirkung infolge der „statischen" Beanspruchung des an der Bruchstelle dünner gewordenen unteren Humerusendes durch das Körpergewicht und infolge der durch die Dünne bedingten Fähigkeit, „elastisch schwingen" zu können, „statische" Biegung mit nach vorn gerichteter Konvexität. Die als Abscherungsbruch begonnene Fraktur endet also schließlich als Biegungsbruch. Diese weitaus häufigere Art bezeichnet Baumann als „Bruch infolge Abscherung und Biegung". Häufig auch findet man beim Extensionstyp Kochers die anamnestische Angabe, daß die Fraktur durch Sturz nach vorwärts auf den stark gebeugten Ellbogen zustande gekommen ist. Schon Hamilton und Malgaigne (zit. bei Hilgenreiner) sahen hierin sogar die gewöhnliche Ursache der Entstehung der supracondylaeren Extensionsfraktur. Auch auf diese Weise ist der Kochersche Extensionstyp möglich, indem beim Fall auf den Vorderarmteil des spitzwinklig gebeugten Ellbogens bei sozusagen gleichzeitig rückwärts eleviertem Oberarm auf das untere Humerusende eine Schubwirkung dorsalwärts von vorn nach hinten ausgeübt und dieses gleichsam im Sinne der Streckung beansprucht wird. Es entsteht hier wie im ersten Fall je nach der Heftigkeit des Sturzes ebenso ein reiner Schub- oder ein kombinierter Schubbiegungsbruch von gleichem Aussehen. Endlich ist dieser Extensionstyp auch durch Hyperextension im Ellbogengelenk bei Fall auf die vorgestreckte Hand bei völlig gestrecktem und abduciertem Arm möglich, wie ihn Kocher schon experimentell erzeugt hat. Für die auf diese Art entstandenen Frakturen ist der Name Extensionsfraktur zweifellos berechtigt. Da aber diese Stellung des Armes beim Fall nach

vorn nicht der physiologischen Abwehrstellung entspricht, kommt dieser Entstehungsmechanismus praktisch selten vor. Lubinus beobachtete ihn unter seinen 125 Fällen 5 mal, Coenen unter 25 Fällen nur 1 mal, Hilgenreiner und Baumann kein einziges Mal. Es handelt sich hier um einen reinen Biegungsbruch. Baumann bezeichnet ihn als „reine Hyperextensionsfraktur". Ein Fall von reiner Hyperextension, wie ihn Kocher am Lebenden einmal sah, seinem ersten Experimente entsprechend, dürfte wohl einen interessanten Einzelfall darstellen, nicht aber einen bestimmten Entstehungstypus. Es handelt sich da um einen 54jährigen Mann, bei dem eine Extensionsfraktur dadurch entstand, daß er einem anderen von rückwärts die gestreckten Arme über die Schulter legte und sich durch Zug an den Händen nach unten von ihm in die Höhe heben ließ. Die auf diese Art entstandene supracondylaere Fraktur ist nach Matti das Analogon der Luxatio cubiti posterior, die bei gleichem Entstehungsmechanismus vor allem beim Erwachsenen beobachtet wird. Als seltene Ursache schließlich für den Extensionstyp wird von Matti und auch von Hilgenreiner eine direkte Gewalteinwirkung, etwa dem 2. Experimente Kochers entsprechend, angenommen. Allen diesen Typen ist der Verlauf der Bruchebene von vorn unten nach hinten oben und eine mehr oder weniger starke Dislokation des distalen Fragments nach hinten im Sinne der Ueberstreckung gemeinsam, weshalb man sie alle unter dem Begriff der Extensionsfraktur Kochers zusammenfassen kann. Sie ist die weitaus häufigste Bruchart.

Aehnlich wie bei der Extensionsfraktur ist der Entstehungsmechanismus auch bei der relativ seltenen Flexionsfraktur.

An der Marburger Klinik wurde die Flexionsfraktur unter den 81 dem Kindesalter angehörenden Fällen 16 mal beobachtet.

Die Gewalt wirkt hier ganz analog ein, nur in entgegengesetzter Richtung. Durch direkten senkrechten oder nach rückwärts gerichteten Sturz auf den Ellbogen (Baumann, Klages) oder durch Fall nach vorn mit vorgestrecktem Oberarm auf den Oberarmteil des Ellbogens (Coenen) kommt es zu einer Schubwirkung in der Richtung von hinten unten nach vorn oben, also im Sinne der Ueberbeugung. Hinsichtlich Schub und Biegung spielen sich dann wieder dieselben Vorgänge ab wie bei der Extensionsfraktur, nur von der entgegengesetzten Seite aus. Das distale Fragment wird durch Schub oder durch Schub und Biegung volarwärts nach der Beugeseite zu abgebrochen mit einem Bruchebenenverlauf von hinten unten nach vorn oben. Die so entstandene Fraktur entspricht der Flexionsfraktur Kochers. Nach Matti kommt die Flexionsfraktur durch Fall auf den stark gebeugten Ellbogen zustande, wobei er in der häufigen, ausgesprochenen, physiologischen, nach vorn konkaven Krümmung des unteren Humerusendes die Ursache für eine Einwirkung im Sinne der Flexion sieht. Ferner soll nach Matti eine „kombinierte Flexionsrotationsfraktur" durch forcierte

Auswärtsrotation entstehen können, dem vierten Experiment Kochers entsprechend, ebenso auch durch Stoß gegen die Streckseite des Ellbogens bei fixiertem Oberarm. Hilgenreiner sah in einem interessanten Einzelfall die Flexionsfraktur auch durch starken Zug am Vorderarm entstehen, wobei der Oberarm am Nachgeben behindert war. Die immerhin auffällige Tatsache, daß dieser seltenere Flexionstyp sich relativ häufig bei älteren Leuten findet, glaubt Hilgenreiner entweder durch die besondere Prädisposition des senilen Knochens für diese Frakturform oder durch die Schwerfälligkeit der alten Leute beim Fall nach rückwärts erklären zu können, indem sie für ein schonenderes Auffallen nicht mehr recht Zeit finden.

Der hochgelegene Frakturtypus soll nach Matti durch eine Rotationskomponente ursächlich begünstigt werden, desgleichen auch durch Stauchung. Lubinus bestreitet diese Auffassung und ist der Ansicht, daß in diesen Fällen eine hohe supracondylaere Fraktur im seitlichen Rö.-Bild vielfach nur vorgetäuscht wird, was eine ventro-dorsale Aufnahme ohne weiteres beweisen würde. Nach ihm zeigen gerade die Torsionsfrakturen den tiefgelegenen Frakturtypus. Die Torquierung des unteren Humerusendes wird von verschiedenen Seiten, so besonders von Lubinus und Dittrich als ein weiteres häufiges aetiologisches Moment bei der supracondylaeren Humerusfraktur betrachtet. Lubinus sieht hierin sogar die zweithäufigste Ursache der Entstehung dieser Frakturen. Er ist jedoch der Ansicht, daß es sich in der Regel nicht um reine Torsionsfrakturen handelt, sondern daß vielmehr bei der Entstehung dieser Frakturen abscherende, biegende und vor allem ziehende Kräfte mit im Spiele sind. Für die Torsionsfrakturen nach auswärts nimmt er die Entstehungsart durch einen Fall auf die vorgestreckte Hand bei leicht gebeugtem, gegen den Körper gestemmtem Ellbogengelenk als die wahrscheinlichste an, wobei das Ellbogengelenk mit dem Epicondylus medialis gleichsam bodenwärts gedrückt wird und so eine Torsionswirkung auf das untere Humerusende nach außen zustande kommt.

Die häufigeren Torsionsfrakturen mit nach innen rotiertem peripheren Fragment, in ihrem Entstehungsmechanismus schwieriger zu erklären, glaubt er dadurch entstehen sehen zu können, daß bei einem Fall auf die Hand bei stark gebeugtem Unterarm der Stoß besonders vom Kleinfingerballen aufgefangen und durch die Ulna auf den medialen Teil des unteren Humerusendes übertragen wird, wobei es bei lateralwärts gelegenem Drehpunkt zu einer Dislokatio ad peripheriam nach innen kommt. Lubinus ist also der Ansicht, daß „diese Torsionsfrakturen eine völlig in sich abgeschlossene Gruppe darstellen, die mit keiner auf andere Art entstandenen supracondylaeren Fraktur gleichzustellen ist".

Aus den obigen Ausführungen erhellt, daß die in der Kocherschen Einteilung angegebenen Formen verschiedenen, oft sehr komplizierten Vorgängen ihre Entstehung verdanken. Auf Grund dieser

im Leben zu beobachtenden verschiedenen Entstehungsarten und seiner experimentellen Ergebnisse vertritt Lubinus den Standpunkt, daß die Klassifizierung nach Kocher klinisch keinen Wert hat, da aus dem Bruchebenenverlauf nicht sicher auf die Entstehungsursache geschlossen werden kann. Er sieht sich daher gezwungen, die übliche Kochersche Einteilung in die häufigen Extensions-, relativ seltenen Flexionsfrakturen und noch selteneren Adduktions- und Abduktionsfrakturen fallen zu lassen und die folgende Einteilung vorzuschlagen:

1. Abscherung nach hinten,
   a) beim Fall auf die vorgestreckte Hand bei leicht gebeugtem Unterarm,
   b) beim Fall nach vorwärts auf den Ellbogen bei flektiertem Unterarm.
2. Abscherung nach vorn beim Fall nach rückwärts auf den Ellbogen.
3. Torsionsfrakturen.
4. Hyperextensionsfrakturen. — Biegungsbrüche nach hinten.

Baumann lehnt diese Torsionsfrakturen ab. Er betont demgegenüber, daß die typische Torsionsfraktur in der oberen Hälfte des Humerus ihren Sitz hat, daß sie experimentell unter Bedingungen entsteht, wie sie im Leben kaum je zu finden sind und daß es sich selbst dann nicht um richtige Torsionsfrakturen handelt, sondern um das Bild der Flexionsfraktur Kochers. Nach Baumann „kommen also supracondylaere Frakturen, die ausschließlich oder vorwiegend als Torsionsfrakturen zu bezeichnen wären, garnicht vor".

Der Einteilung Lubinus' hat sich auch v. Dittrich angeschlossen mit der Begründung, daß der Einteilung Kochers kein praktisches Interesse mehr zukommt. Aber trotz alledem ist sie auch heute noch allgemein üblich und auch wohl, wenn man den Begriff der Extensions- und Flexionsfrakturen weiter faßt, noch die beste.

Diese beiden Hauptformen kommen nun in der beschriebenen Weise meist nur selten rein vor und zwar nur, wenn die Kräfte in der Ebene des gebeugten Armes einwirken und nicht aus ihr abweichen, was in der Regel nicht der Fall sein dürfte. So findet man sehr häufig gleichzeitig eine Dislokation des distalen Fragments nach innen, ulnarwärts, im Sinne der Adduktion (eine sog. Adduktionsfraktur) bei einer gleichzeitig etwas von außen her einwirkenden Gewalt, wenn der Körper mehr nach außen fällt oder wenn beim Fall die Hand zur Abwehr seitlich ausgestreckt wird (Matti), nach Coenen auch durch Sturz auf den Ellbogen bei nahe am Körper liegendem adducierten Oberarm. Matti hält es auch nicht für ausgeschlossen, daß eine solche Verschiebung secundär durch das Gewicht des Vorderarms erfolgen kann. Bei einer Extensionsfraktur ist dann die Bruchebenenneigung von vorn außen unten nach hinten oben innen gerichtet mit einer Verschiebung

des unteren Fragmentes nach hinten und innen, was Matti als die „klassische Dislokation" der Extensionsfraktur bezeichnet. Ein Abweichen des distalen Fragments nach außen, radialwärts, im Sinne der Abduktion (eine sog. Abduktionsfraktur) kommt nach Matti nur ausnahmsweise vor und zwar namentlich bei den durch reine Hyperextension entstandenen Frakturformen, analog der Luxatio cubiti posterior externa. Nach Hilgenreiner soll hier vielleicht die größere oder geringere Abduktion des Armes im Augenblick des Sturzes aetiologisch eine Rolle spielen. Auch Coenen macht den durch Abduktion des Armes bedingten, vom Erdboden auch noch nach außen hin erfolgenden Gegenstoß für diese Frakturform verantwortlich. Die Bruchebene zeigt hier entsprechend einen entgegengesetzten Verlauf von vorn innen unten nach hinten oben außen bei einer Dislokation des distalen Fragmentes nach hinten und außen. Auch hier sind in beiden Fällen wiederum alle Uebergänge bis zur reinen Adduktions- und Abduktionsfraktur möglich, wenn dieselben auch äußerst selten beobachtet werden, und zwar kommt nach Hilgenreiner umgekehrt die Adduktionsfraktur als solche allein noch seltener als die Abduktionsfraktur vor, von denen er die letztere bei mehreren Autoren beschrieben und illustriert gefunden hat, so bei Bardenheuer ein Präparat von Wilms und ein solches aus der Pathologischen Sammlung zu Braunschweig, während ihm die erstere in reiner Form bei Durchsicht der Literatur nirgends aufgefallen ist.

Außer der gleichzeitig seitlichen Verschiebung ist ferner überaus häufig eine Rotation des distalen Fragmentes, eine Dislokatio ad peripheriam festzustellen, die, wie oben erwähnt, von Lubinus als echte Torsionsfraktur bezeichnet wird. Nach Baumann, der die Torsionsfrakturen ablehnt, kann diese durch einen Fall seitlich oder rückwärts auf den Ellbogen bei über dem Rücken verschränktem Arm zustande kommen. Bei dieser durch die Innenrotation des Armes hervorgerufenen Dehnung und dadurch wiederum bedingten Spannung der Auswärtsrotatoren kehrt im Falle einer supracondylaeren Fraktur der proximale Teil des Humerus plötzlich in die Mittellage nach außen zurück, das distale Fragment in Innenrotation zurücklassend, wodurch die Dislokatio ad peripheriam gegeben ist. Nach Klages, der ebenfalls diesen Entstehungsmechanismus vertritt, kann derselbe Vorgang sich auch abspielen bei vorgebeugtem Ellbogen, da hierbei der Arm meist innenrotiert sei. Ein solches Drehmoment tritt am Oberarm in größerem oder kleinerem Ausmaße täglich tausendfach in Erscheinung und kann bei einer supracondylaeren Fraktur leicht zu einer Dislokatio ad peripheriam führen. Es entfaltet noch im letzten Augenblick der Frakturierung seine Wirksamkeit und ist für die Gestaltung der Bruchform wie eine weit nach oben hin auslaufende Bruchlinie nicht ohne Einfluß. Matti glaubt, daß die meistens festzustellende Innenrotation des peripheren Fragmentes dadurch erfolgt, daß der Vorderarm auf die Brust gelegt wird. Hauck sieht ebenfalls die

Ursache für die häufigere Dislokatio ad peripheriam in ulnarer Richtung darin, daß der Arm nach der Verletzung an den Körper herangenommen und so körperwärts eingedreht wird, wobei nicht mehr eine Drehung des Oberarms im Schultergelenk erfolgt, sondern nur noch des distalen Fragments an der Frakturstelle.

Was die Bruchebenenneigung der einzelnen Frakturformen anbelangt, so kann diese bald mehr quer, bald mehr schräg gerichtet sein; sie ist nach Baumann und Coenen abhängig von dem jeweiligen Charakter der einwirkenden Gewalt. Bei großer Wucht des Sturzes, also bei reiner Schubwirkung oder abscherender Gewalt kommt es „dynamisch" einfach zur queren Abscherung, während es bei geringerer Wucht nach Erschöpfung der abscherenden Gewalt durch die dann wirksam werdende „statische" Biegung infolge der „secundären Spannungen" (Baumann) oder, wie Coenen sich ausdrückt, des „elastischen Schwingens" zu einem mehr oder weniger schräg verlaufenden Biegungsbruch kommt. Coenen vergleicht die einzelnen Knochenlamellen mit dünnen Holzstäbchen, die im Modellversuch nicht an der Stelle der einwirkenden Gewalt brechen, sondern weiter davon entfernt und zwar um so weiter, je dünner die Stäbchen sind. Die Bruchlinie steigt also immer etwas höher hinauf entsprechend der immer mehr zunehmenden Verdünnung des Knochens im Verlauf der Frakturierung und des dadurch wiederum bedingten stärkeren „elastischen Schwingens". Nach Matti und Lubinus ist für die Neigung der Bruchebenen der Beugungsgrad des Ellenbogengelenks beim Einwirken der frakturierenden Gewalt und bei den direkten Brüchen nach Lubinus die jeweilige zur Oberarmachse erfolgende Stoßrichtung maßgebend.

Die gelegentlich zu beobachtende atypische Neigung der Bruchebenen, die Lubinus in 4% seiner Fälle fand, derart, daß z. B. bei einer Verlagerung des distalen Fragments nach hinten die Bruchebene nicht den entsprechenden, sondern den umgekehrten, für die Kochersche Flexionsfraktur als typisch geltenden Verlauf von vorn oben nach hinten unten zeigt, wird von Lubinus ähnlich erklärt und als Beweis der Richtigkeit seiner Auffassung über diese Brüche als Abscherungsfrakturen betrachtet. Aus dem angeführten Beispiel wäre also zu folgern, daß der Unterarm im Augenblick des Sturzes in spitzwinkliger Beugung stand.

Hinsichtlich der Dislokation des distalen Fragmentes hat Hilgenreiner verschiedene Typen je nach dem Verlagerungsgrad aufgestellt. Zunächst gibt es Fälle, wenn auch selten, in denen bei unversehrtem Periost überhaupt keinerlei Verlagerung der Fragmente nachweisbar ist; sie stellen subperiostale Brüche dar und sind nur durch ihre Bruchrichtung besonders gekennzeichnet. Nach Lubinus kommen sie neben den Infraktionen besonders in der Poliklinik häufig zur Beobachtung, mehr durch eine geringere Widerstandsfähigkeit des Knochens bedingt als durch die einwirkende Gewalt, weshalb es sich meist um schwächliche, schnell

gewachsene Kinder handelt (Hilgenreiner). Nach diesen Formen zunächst gibt es als Uebergang Fälle, in denen nur noch eine bestehengebliebene Periostbrücke und gegebenenfalls noch nicht frakturierte Knochenlamellen an der Vorder- bezw. Hinterseite des Humerus, je nach dem Frakturtyp, den Kontakt beider Fragmente gewährleisten bei einer Rotation des distalen Fragments um die durch die Periostbrücke gegebene Querachse mit mehr oder weniger ausgesprochenem Klaffen der Knochenränder. Diese immerhin beim Extensionstyp nicht seltenen Formen werden als erster Verlagerungsgrad bezeichnet. Nach vollständiger Zerreißung des Periostes kommt es bei weiterer Verlagerung des distalen Fragments zum Reiten der beiden Fragmente, zum 2. Verlagerungsgrad, der beim Flexionstyp wohl der gewöhnlichste ist. Den 3. und stärksten und zugleich beim Extensionstyp häufigsten Verlagerungsgrad stellen jene Fälle dar, in denen die Bruchflächen den Kontakt miteinander vollständig verloren haben und das untere Fragment nach hinten bezw. nach vorn oben verlagert ist, primär bedingt durch die einwirkende Gewalt, häufig secundär noch hervorgerufen oder verstärkt durch die Einwirkung der Muskulatur (M. triceps bezw. Mm. biceps, brachialis int. und supinator longus). Dabei ist für den Extensionstyp die Beugestellung des unteren Fragmentes zum Vorderarm, also die Abknickung im Sinne der Ueberstreckung, ebenso charakteristisch wie die Streckstellung des Epiphysenfragments zum Vorderarm im Sinne der Hyperflexion beim Flexionstyp. Jedoch kann beim Beugungsbruch, wenn auch selten, insbesondere bei höherem Sitze der Fraktur unter der vorteilhafteren Einwirkung der unterhalb der Condylen ansetzenden Muskelgruppen der Beugeseite des Vorderarms es gelegentlich zu einer Beugestellung des distalen Fragments kommen, auf welche auch Bardenheuer schon hingewiesen hat.

IV. Symptomatologie und Diagnostik.

Das klinische Bild der supracondylaeren Humerusfraktur wird entsprechend den oben beschriebenen Frakturformen durch eine ganze Reihe charakteristischer Symptome beherrscht. Indessen ist die Diagnose ohne Rö.-Bild draußen in der Praxis rein nach den vorhandenen Symptomen infolge des kurzen distalen Fragments weit schwieriger als bei anderen Knochenbrüchen. Von Wichtigkeit für den Praktiker ist es besonders, auch ohne Rö.-Bild festzustellen, ob es sich um eine Fraktur oder um eine äußerlich sich ähnlich kundtuende Luxation handelt. Von diesem Gesichtspunkt aus seien die Symptome hier kurz zusammengestellt; sie sind teils allgemeiner Natur, für alle Formen der supracondylaeren Fraktur geltend, teils spezieller Art, die einzelnen Frakturtypen besonders charakterisierend.

Zu den objektiven Erscheinungen gehört die bei der Inspektion sofort auffallende, ausgesprochene Deformität der Ellbogenge-

lenksgegend. Sie wird durch die jeweilige Verlagerung des distalen Fragments zusammen mit dem Vorderarm hervorgerufen und besteht entweder in einer Zunahme des antero-posterioren Durchmessers oder des breiten Durchmessers mit einer Cubitus valgus- oder Cubitus varus-Stellung des Vorderarms oder aber auch in einer Kombination beider Erscheinungen. Speziell sei hier noch erwähnt, daß sich bei einer Extensionsfraktur eine konkave Einsenkung des hinteren und eine konvexe Vorwölbung des vorderen unteren Humerusabschnittes zeigt, bedingt durch die Dislokation des distalen Fragments nach hinten und das Vorspringen der Humerusdiaphyse nach vorn. Durch das letztere Moment kommt es auch häufig zu einer direkt pathognomonischen lokalen Hautblutung dicht oberhalb der Ellenbeuge oder sogar zu einer typischen, durch die Anspießung der Haut bedingten Hauteinziehung. Bei einer Flexionsfraktur sind die entsprechenden speziellen Symptome weniger ausgeprägt, da es wegen der Spannung des M. triceps nicht zu einer so starken Verlagerung der Fragmente kommt wie bei der Extensionsfraktur. Differentialdiagnostisch gegenüber der Luxatio cubiti und den Condylenfrakturen ist dieses Symptom wenig von Belang, da die gleichen Abknickungen auch hier vorkommen können. Nur die Epicondylenfrakturen lassen sich bei ausgesprochener Deformität ausschließen.

Weiter ist bei der Inspektion eine meist beträchtliche Schwellung der Weichteile festzustellen, die in der Ellenbogengelenksgegend am stärksten ausgeprägt ist und auch auf den Ober- und Vorderarm übergreift. Sie ist nach Hilgenreiner bedingt durch die fettreichen und daher nachgiebigen Weichteile bei Kindern und den häufigen Bluterguß ins Gelenk oder in die Weichteile. Durch sie wird eine exakte Diagnose und auch Behandlung wesentlich erschwert. Als Begleitsymptom dieser Weichteilschwellung findet man bei ausgedehnten subkutanen Haematomen gelegentlich Phlyctaenen- oder Bläschenbildung. Mouchet beobachtete sie in 3 Fällen, Lubinus in 11% seiner Fälle.

Als Folge dieser starken Schwellung und des durch diese bedingten Gelenkergusses wird von Hilgenreiner auch die Haltung des Armes in einer Mittelstellung zwischen Flexion und Extension — nach Hilgenreiner und Stolle in einer Winkelstellung von durchschnittlich 120° — angesehen. Lubinus hält diese Erklärung der Mittelstellung nur für eine Reihe von Fällen zutreffend. Da sie auch in Fällen ohne jeglichen Erguß vorkommt, faßt er sie mehr als „Ruhestellung für Gelenk und Muskulatur und damit Biegungsbeanspruchung des gebrochenen Knochens“ auf.

Bei starker Dislokation des distalen Fragments ad longitudinem und ad axin ist im allgemeinen eine, wenn auch nicht immer sehr auffallende, Verkürzung des Oberarms festzustellen.

Daß mit dem Vorderarm zusammen auch das distale Humerusende abgewichen ist, daß es sich also um eine supracondylaere Fraktur handelt und nicht um eine Luxatio cubiti, wird durch die Wahrung

der normalen Beziehungen zwischen den 3 bekannten Punkten, den beiden Epicondylen und dem Olecranon erwiesen. Bei gestrecktem Ellbogen liegen diese 3 Punkte nach wie vor in einer Linie, der Hueterschen Linie. Ebenso bleibt das Bonnetsche Dreieck erhalten, indem bei rechtwinklig gebeugtem Ellbogen das durch die Verbindungslinien dieser 3 Punkte gebildete Dreieck dieselben Winkel und Seitenlängen aufweisen muß wie am gesunden Arm.

Für die Diagnose der Fraktur ist von größter Wichtigkeit als sozusagen pathognomonisches Zeichen die abnorme Beweglichkeit der Epicondylen gegen die Diaphyse und zwar in Bezug auf die Seitenverschieblichkeit nach beiden Seiten hin gleichmäßig. Die Luxatio cubiti weist meist nur eine Verschieblichkeit nach außen hin radialwärts auf. Die Condylus- und Epicondylusfrakturen zeigen in der Regel gar keine seitliche Verschieblichkeit. Hieran schließt sich als wichtiges Symptom die Krepitation oberhalb der Condylen an. Hilgenreiner schreibt hier der Lokalisation besondere Bedeutung zu und macht auf Verwechslungen mit der meist weicheren Krepitation der Epiphysenlösung, der noch weicheren Blut-Krepitation bei Haemarthros und der bei isolierten Condylen- und Epicondylen-Frakturen aufmerksam.

Unter den subjektiven Erscheinungen ist besonders der Bruchschmerz oberhalb der Condylen zu erwähnen, der z. B. durch Druck auf die Frakturstelle oder durch Stoß gegen die ausgestreckte Hand hervorgerufen werden kann. Für subperiostale Frakturen ist als besonders zweckmäßig zur Auslösnug des Schmerzes an der Frakturstelle der bipolare Gegendruck nach Schröter anzusehen, der darin besteht, daß von beiden Endpunkten des betreffenden Gliedabschnittes gleichzeitig gegen die Mitte in der Längsachse ein Druck ausgeübt wird.

Schließlich ist noch als wichtiges Symptom die Funktio laesa zu erwähnen, bedingt teils durch die Schmerzen bei Bewegungen, teils durch das Fehlen der knöchernen Stütze. Der verletzte Arm wird meist von dem gesunden unterstützt gehalten. Die aktive Beuge- und Streckbewegung ist sozusagen aufgehoben, die passive nur unter großen Schmerzen ausführbar. Von diagnostischem Wert ist hier vor allem die ungestörte Pro- und Supinationsbewegung, da bei einer Luxatio cubiti und auch bei einer Gelenkfraktur gewöhnlich jede aktive Bewegung unmöglich ist. Ferner ist differentialdiagnostisch gegenüber einer Luxatio cubiti noch das Fehlen einer bei passiven Bewegungen festzustellenden, typischen federnden Fixation beachtenswert.

Maßgebend für eine exakte Diagnose und damit zur Erzielung guter Repositions- und weiterhin Funktionsergebnisse ist letzten Endes eine einwandfreie Rö.-Aufnahme und deren richtige Deutung. Wichtig ist vor allem auch hier wie bei anderen Frakturen, in 2 senkrecht zueinander stehenden Ebenen zu röntgen und zwar am besten in ventro-dorsaler und radio-ulnarer Richtung, obwohl viele

Vorschläge gemacht worden sind, anders als in der Vorder- und Seitenansicht zu röntgen. Trotzdem aber kann es häufig noch vorkommen, daß eine supracondylaere Fraktur übersehen wird, wenn es sich beispielsweise nur um eine Rotationsverschiebung des distalen Fragmentes, also um eine reine Dislokatio ad peripheriam handelt. Hier ist die Diagnose oft nur durch vergleichsweises Betrachten des Rö.-Bildes mit dem der gesunden Seite möglich. Nach Lubinus kann man diese von ihm als Torsionsfraktur bezeichnete Form der Dislokation im Rö.-Bild durch zwei rein anatomisch begründete Tatsachen sehr leicht diagnostizieren. Einmal wird durch den Umstand, daß der Durchmesser des unteren Humerusendes in frontaler Richtung größer ist als in sagittaler, eine Dislokatio ad peripheriam dadurch leicht festzustellen sein, daß in einer seitlichen Aufnahme die Bruchlinie des Diaphysenfragmentes in der Länge von der des distalen Fragmentes auffallend abweicht und zwar länger ist als diese, oft sogar um das Doppelte je nach dem Grad der Torsion. Zum anderen ist die Diagnose dieser Dislokation in der Seitenansicht leicht möglich durch die Betrachtung des Corticalisverlaufes. Der durch die Fossa supratrochlearis taillenartig eingezogene, in die Vorder- und Hinterkante der Diaphyse übergehende und normalerweise gut zu verfolgende Verlauf der Corticalis zeigt in diesem Falle an der Bruchstelle eine Unterbrechung der Zeichnung ohne Fortsetzung am proximalen Fragment. Ob es sich bei der jeweiligen Dislokatio ad peripheriam um eine solche nach außen oder innen handelt, läßt sich durch gemeinsames Betrachten der Seiten- und Vorderansicht ohne weiteres erkennen; desgleichen kann durch Zuhilfenahme der Vorderansicht auch der Grad der Torsion einigermaßen geschätzt werden, da hier jetzt umgekehrt die Bruchlinie des Diaphysenfragments die kürzere ist. Klages rühmt in dieser Hinsicht dem Verfahren der stereoskopischen Aufnahme besondere Vorteile nach. Bei der Beurteilung der kindlichen Röntgenogramme ist endlich die Kenntnis der oben beschriebenen Kernverhältnisse unbedingte Voraussetzung; es ist wichtig, zu wissen, daß der Gelenkspalt vor dem 10. Lebensjahr auffallend breit erscheint, da die Epiphyse bis zu diesem Zeitpunkt größtenteils knorpelig bleibt. Deswegen ist es auch in den ersten Lebensjahren oft schwierig, die differentialdiagnostisch wichtige Epiphysenlösung, die durch ähnliche Gewalteinwirkungen entstehen und die gleichen, wenn auch weniger ausgeprägten Symptome aufweisen soll, im Röntgenbilde zu erkennen. Dislokationen des distalen Humerusendes lassen sich daher in der Wachstumsperiode oft nur aus dem Verhalten des schon früh angelegten Knochenkernes der Eminentia capitata erkennen, der gleichsam kappenähnlich durch eine breite, keilförmige, nach vorn sich verschmälernde Epiphysenlinie vom lateralen Condylus getrennt ist und so nach vorn abgebogen erscheint. Verwechslungen der Epiphysenlinien mit Bruchlinien dürften auch sonst wegen der höheren Lokalisation der supracondylaeren Fraktur im allgemeinen nicht vorkommen. In allen Zweifelsfällen

ist es auch hier wiederum ratsam, zum Vergleich ein symmetrisches Bild der gesunden Seite heranzuziehen.

V. Komplikationen.

Die häufige hochgradige Dislokation der scharfkantigen und zugespitzten Fragmente, sowie eine Reihe anderer unten näher zu schildernder Momente bringen es mit sich, daß der supracondylaeren Humerusfraktur oft die Gefahr von Nebenverletzungen innewohnt. Insbesondere seien die Laesionen der Organe der Ellenbeuge, der A. brachialis und der zum Vorderarm übertretenden Nerven erwähnt.

In erster Linie sind hier die Komplikationen durch Schädigung der A. brachialis zu nennen, die zu schweren Zirkulationsstörungen und in deren Gefolge bei längerem Bestehenbleiben leicht zur ischaemischen Muskelkontraktur, ja sogar, wenn die Bedingungen zur Ausbildung eines Kollateralkreislaufes nicht mehr so günstig sind wie im Kindesalter, zur rasch eintretenden Gangrän führen können. Die Zirkulationsstörungen werden primär hervorgerufen durch das nach vorn getretene obere Fragment in Form von Zerreißung oder Kompression der Brachialarterie, was nach Matti zusammen mit einer Medianusschädigung wegen des Verlaufes im sulcus bicipitalis besonders bei den selteneren Abduktionsfrakturen eintritt; sekundär entstehen sie durch Abdrosselung auch der Kollateralen infolge des straffen subfascialen Haematoms (Klages) oder auch gar durch Kompression eines zirkulären Gipsverbandes, der früher nach der Volkmannschen Lehre als alleinige Ursache angesehen wurde, bis sich zeigte, daß diese Komplikation auch bei nicht im Kontentivverband behandelten Fällen auftrat. Die Ursache für vorübergehende Ischaemien glaubt Lubinus in einem traumatisch bedingten, sogar zur völligen Obliteration führenden Gefäßkrampf der A. brachialis erblicken zu können. Wachsmuth führt in einer vor kurzem erschienenen Arbeit die bei Fixation in Ueberstreckung des Ellbogengelenks ganz allgemein sich einstellenden Ernährungsstörungen in den peripheren Teilen darauf zurück, daß es durch Druck und Spannung hauptsächlich von Seiten des Lacertus fibrosus zur Verminderung bezw. Unterbrechung der Blutzufuhr in der A. brachialis und vor allem auch im Kollateralkreislauf (Rete articulare cubiti) kommt, ähnlich wie umgekehrt während der Behandlungszeit bei der maximalen Beugung infolge der starken Zusammenpressung von Oberarm- und Vorderarmmuskulatur und der dadurch bedingten Kompression derselben Gefäße alsbald bekanntermaßen der Blutstrom abgedrosselt ist. Wichtig ist vor allem, daß es in beiden Fällen zur Kompression größerer Flächen kommt. Eine engbegrenzte Abschnürung der A. brachialis allein würde keine Ernährungsstörungen nach sich ziehen, wie aus der Sammelstatistik Heidrichs (zit. bei Wachsmuth) hervorgeht und es auch Schläpfer schon betont hat. Nach Coenen kommt es durch einfache Kompression der widerstandsfähigen Adventitia

und Media zum Einreißen und Einrollen der Intima und somit zur Verlegung der Blutzufuhr. Diese Intimaruptur wird auch schon von Bardenheuer (zit. bei Matti) als ursächliches Moment beschrieben. Von aetiologischer Bedeutung für das Zustandekommen einer ischaemischen Muskelkontraktur sind schließlich auch gleichzeitige Nervenschädigungen, besonders solche des nervus medianus, die durch Muskel- und Vasomotorenlähmung zum mindesten eine Verschlimmerung bewirken können. Nach Schubert (zit. bei Lubinus) tritt schon nach 5—6 Stunden bei Bestehenbleiben dieser schädigenden Faktoren eine auf Ischaemie zurückzuführende Muskelveränderung ein.

Nächst dieser Komplikation von Seiten der A. brachialis werden häufig isolierte Schädigungen der Armnerven beobachtet. Die Ursachen können teils primärer, teils sekundärer Natur sein. Zu den ersteren gehören vor allem direkte Verletzungen durch die Fragmente, wie Zerreißung, Quetschung, Anspießung, Zerrung und Einklemmung, zu den letzteren besonders Einbeziehung in schrumpfendes Narbengewebe, Dehnung und Kompression durch Callushyperproduktion, Dehnung durch verlagerte Bruchstücke und schließlich vielleicht auch Kompression durch einen zirkulären, schnürenden Verband.

In der neueren Literatur (Matti, Jungbluth, Klages, Wachsmuth) findet man allgemein die Ansicht vertreten, daß der n. medianus der am meisten gefährdete ist. Jungbluth fand eine Parese dieses Nerven in etwa einem Drittel der Fälle von Ellbogengelenkbrüchen und glaubt in dem geringen Funktionsausfall, zumal wenn diese nur leichten Grades ist wie bei unbedeutenderen Laesionen, einen Grund für das Uebersehen dieser Nervenschädigung erblicken zu müssen. Nach Matti kommt es zu einer Laesion dieses Nerven durch das vorspringende obere Fragment und zwar wegen seines Verlaufes im sulcus bicipitalis zusammen mit der A. brachialis besonders bei den selteneren Abduktionsfrakturen. Häufiger soll es zu einer unvollständigen Querschnittschädigung kommen, die in einem Funktionsausfall der vom n. interosseus antebrachii volaris versorgten Muskeln, des m. flexor pollicis longus und der radialen Hälfte des nur die 3. Phalanx beugenden m. flexor digitorum profundus besteht. Außer dem hauptsächlich am Daumen und Zeigefinger sich geltend machenden Flexionsausfall macht sich noch eine Schädigung der Abduktion und Adduktion des Daumens bemerkbar. Bei einer vollständigen Querschnittschädigung sind auch die Mm. pronator teres, flexor carpi radialis und pronator quadratus gelähmt. Klages macht ebenfalls das nach vorn getretene obere Fragment für die Medianusschädigung verantwortlich. Nach Jungbluth ist die Entstehung der Lähmung nur ganz selten direkt durch eine Verletzung durch Knochenfragmente bedingt, da der Muskelast (n. interosseus antebrachii volaris) durch die Gelenkkapsel, den m. brachialis und z. T. durch die Flexorenköpfe ausgezeichnet geschützt sei und Aus-

fallserscheinungen auch recht häufig ohne diese Verletzungen zu beobachten seien. Er führt diese häufige vorübergehende Lähmung auf Ueberdehnung und Erschütterung und besonders auf die im tiefen Fascienraum, in dem der Nerv verläuft, infolge der blutig-serösen Imbibierung des Gewebes herrschende, riesige Spannung zurück, die auf den Nerven einen erheblichen Druck ausüben und so, besonders nach schon vorausgegangener Schädigung, zu dessen funktioneller Beeinträchtigung führen können soll. Aus diesem Grunde sollen auch die Nn. ulnaris und radialis bedeutend seltener Schädigungen aufweisen, eben weil sie dank ihrer Lage einem Spannungsdruck besser ausweichen können; ebenso müßte der am wenigsten von allen dreien geschädigte n. ulnaris hinsichtlich der Dislokation der Fragmente sonst umgekehrt am meisten gefährdet sein infolge der plötzlichen Rückverschiebung seines Lagers. Wachsmuth lehnt ebenfalls in einer vor kurzem erschienenen Arbeit den von Matti vertretenen Standpunkt ab, daß die häufige Medianusschädigung bei einer Extensionsfraktur durch das proximale Fragment bedingt sei. Diese müßte wahrscheinlich ebenso durch das spitze distale Fragment bei einer Flexionsfraktur möglich sein können. Da sie hier aber nicht als typische Komplikation auftritt, so führt er sie auf den Mechanismus der Fraktur zurück und sieht die Ursache bei der Hyperextensionsstellung in einer Ueberdehnung, die besonders den n. medianus betrifft, weil er in der Streckebene liegt.

Eine Verletzung des n. radialis kommt nach Matti bei der gewöhnlichen Form der suprac. Fraktur nur ganz ausnahmsweise vor, weil er in Höhe des distalen Humerusendes bereits vorn in der ihn vor Laesionen schützenden radialen Muskelgruppe verläuft; nur bei der höhergelegenen Form soll er „exponierter" sein. Wachsmuth führt die im ganzen seltenere Schädigung des außerhalb der Streckebene gelegenen n. radialis wiederum auf Ueberdehnung in seitlicher Richtung zurück bei starker seitlicher Verschiebung des peripheren Fragments, die er unter seinen 2 beobachteten Fällen das eine Mal im radialen, das andere Mal im ulnaren Sinne vorfand. Nach Hilgenreiner, Kocher (zit. bei Schläpfer) und Schläpfer ist es dagegen vor allem der n. radialis, der unter den 3 Armnerven am häufigsten betroffen ist, und zwar soll besonders die Schädigung des zur Vorderarmmuskulatur ziehenden tiefen Astes (Ramus profundus) wichtig sein. Baumann erwähnt nur die Radialisschädigung und sieht die Hauptursache in der Einwärtsknickung des distalen Fragmentes, also in der lateralwärts vorspringenden Fragmentkante. Nach Klages kommt ebenfalls eine Radialisverletzung oft durch die seitliche Knickung des unteren Fragmentes zustande.

Verletzungen des n. ulnaris werden im allgemeinen als selten angenommen (Matti, Klages, Jungbluth). Nach Matti treten sie eigentlich nur bei direkt entstandenen Frakturen des Epicondylus medialis auf. Auch Helferich ist der Ansicht, daß der n. ulnaris seltener Nebenverletzungen aufzuweisen hat als der n. radialis und der n. medianus.

Hilgenreiner weist noch besonders auf zwei Möglichkeiten von nervösen Störungen im Gebiete des n. ulnaris hin, die einmal bei der durch starke Valgusstellung hervorgerufenen Verengerung des sulcus ulnaris infolge Kompression und zum anderen durch Disposition zur Luxation bei einem Cubitus varus entstehen können sollen.

Um alle diese Komplikationen zu verhüten, ist es von äußerster Wichtigkeit, stets sowohl vor der Reposition als auch besonders während des ganzen Verlaufs der Behandlung das Verhalten der peripheren Zirkulation und Innervation einer genauen Prüfung zu unterziehen.

Als Komplikationen wären ferner noch zu erwähnen die durch das spitz zulaufende obere Fragment bedingten Weichteilverletzungen, indem dasselbe den m. biceps oder m. triceps durchbohrt, gegebenenfalls samt der entsprechenden Hautpartie und so die subcutane Fraktur zu einer komplizierten gestaltet.

Als häufige Komplikation erwähnt Hilgenreiner noch den Haemarthros, der durch Kapselzerreißungen, durch ins Gelenk ziehende Fissuren oder durch eine die Fraktur begleitende Gelenkkontusion entstehen und die Gefahr der Gelenkversteifung mit sich bringen soll.

VI. Spätfolgen.

Unter den während des Heilungsverlaufs und auch noch im Anschluß daran sich einstellenden Spätfolgen der kindlichen supracondylaeren Humerusfraktur sind vor allem diejenigen zu erwähnen, die zu Störungen der Gelenkmechanik führen, nämlich die häufige Entstehung von Ellbogengelenkdeformitäten im Sinne eines Cubitus varus oder selteneren Cubitus valgus [Gunstock-(Flintenkolben-) Deformität der Amerikaner nach Allis (zit. bei Hilgenreiner)].

Ueber die Ursache dieser Stellungsanomalien findet man in der Literatur hauptsächlich 2 Ansichten vertreten. Vor Baumanns grundlegenden Untersuchungen über die Genese des posttraumatischen Cubitus varus begegnet man vielfach der Auffassung, daß diese pathologischen Stellungen in der Hauptsache sich erst nachträglich durch sekundäre Wachstumsstörungen der durch die Fraktur geschädigten Epiphysenzone ausbilden (Mouchet (zit. bei Schläpfer), Schläpfer, Kälin, Schinz (zit. bei Janz) und Lubinus). Die Wichtigkeit der primären Behebung der Adduktionsknickung, also dieser nicht korrigierten Dislokation des distalen Humerusfragments zur Vermeidung des Cubitus varus wurde nur von wenigen Autoren schon richtig erkannt (Cotton, Hilgenreiner, Hoffa u. Lauenstein (zit. bei Felsenreich). Sie wurden aber gänzlich überhört, bis Baumann auf Grund eingehender Untersuchungen an einem umfangreichen Material nachwies, daß die ersteren Autoren, die die Vorstellung von dem ungleichen posttraumatischen Epiphysenwachstum hatten, Opfer schwerer Irrtümer geworden waren und daß „bei Frakturen, die

ohne seitliche Achsenknickung der Fragmente konsolidiert sind, die sekundäre Entstehung nicht zu befürchten ist". Baumann hat gezeigt, daß die Beweisführung Kälins und Schläpfers über die sekundäre Entstehung und Verschlimmerung eines Cubitus varus durch Wachstumsstörung sich nicht aufrecht erhalten lassen und vollkommen auf Fehlschlüssen beruhen. Er hat bewiesen, daß die Humerusachse auch bei Heilung in schwerster Adduktionsstellung sehr oft wie normalerweise durch die Mitte der Condylenlinie gehen kann. Bei einer Dislocatio ad latus oder ad axin verläuft die Humerusachse zwar nicht durch die Mitte der Condylenlinie, aber bei der von Kälin vernachlässigten kombinierten Dislokation, die die häufigste typische Dislokation darstellt (Böhler), kann die Humerusachse natürlich auch noch selbst bei Heilung mit schwerster Dislokatio ad axin die Condylenlinie in ihrer Mitte treffen, wenn die Verschiebung des Mittelpunktes der Condylenlinie durch die andere in entgegengesetzter Richtung wirkende Dislokation aufgehoben wird. Es handelt sich also in diesen Fällen nicht um eine „Konsolidation in idealer Stellung" mit sekundärer, durch Wachstumsstörung bedingter Entstehung solcher Stellungsanomalien, sondern um durch mangelhafte Reposition bezw. durch richtige Reposition mit sekundärer Fragmentverschiebung bedingte Deformitäten. Auch die Ausführungen Schläpfers werden von Baumann bis in alle Einzelheiten widerlegt und als „unrichtig" hingestellt. Gegenüber der von Schläpfer als Ursache für den Cubitus varus traumaticus angenommenen Ernährungsstörung im Epicondylus medialis-Epiphysenkern mit konsekutiver Wachstumsstörung im medialen Anteile des unteren Humerusendes durch die beim Bruch hervorgerufene Unterbrechung der „speziellen Gefäßversorgung von der Diaphyse her" wird einwandfrei bewiesen, daß bei der so gut wie völlig extracapsulär gelegenen supracondylaeren Fraktur die Gefäßbildung sich vom Kapselansatz her entwickelt und daß vielmehr im Gegenteil nach der Fraktur als Wachstumsreiz die Kernentwicklung der unteren Epiphyse eine Beschleunigung erfährt und zwar gleichmäßig auf Innen- und Außenseite. Die Veränderung der Hüterschen Linie, die Schläpfer zu der Annahme einer Wachstumsstörung führte, da diese auch bei der supracondylaeren Fraktur intakt sein muß, selbst bei Heilung mit Achsenknickung, ist von Baumann ebenfalls einer genauen Nachprüfung unterzogen worden. Es hat sich dabei gezeigt, daß der Unterschied zwischen der Epicondylus internus-Olecranon-Distanz und der Epicondylus externus-Olecranon-Distanz durch fehlerhafte Untersuchung zustande kommt. Die palpierbaren Knochenvorsprünge bei einer in Varusstellung ausgeheilten Fraktur entsprechen garnicht mehr den ursprünglichen Epicondylen, zum mindesten nicht der laterale, der vielmehr lediglich den Rand des mit dem distalen Humerusende verschmolzenen proximalen Fragments darstellt.

Lubinus, der die Ursache dieser Deformitäten ebenfalls in sekundären Wachstumsstörungen sieht, erkennt die „exakt ausge-

arbeiteten Meßmethoden" Kälins voll und ganz an. Er vertritt den Standpunkt, daß bei den komplizierten Wachstumsverhältnissen der unteren Humerusepiphyse im Dispositionsalter der supracondylaeren Fraktur die Wachstumszentren durch einen Bruch „durcheinander gebracht" und außerdem auch durch Ernährungsbehinderung oder traumatische Schädigungen in der Weiterentwicklung so gestört werden können, daß es schließlich zu einer Stellungsanomalie des unteren Humerusendes kommen muß. Er macht ferner die erhöhte „Druckbeanspruchung der medialen Epiphysenhälfte" während der Behandlungs- und Nachbehandlungszeit für das Zustandekommen von Wachstumsstörungen und dadurch bedingten Deformitäten im Sinne eines Cubitus varus verantwortlich, zumal im Gegensatz zur lateral gelegenen Eminentia capitata auf der medialen Seite der Trochleakern sich erst später im Dispositionsalter der Fraktur entwickelt und sich somit eine Schädigung durch anhaltenden Druck ganz besonders auswirken muß. Die vermehrte Druckbeanspruchung glaubt Lubinus dadurch erklären zu können, daß bei der Fixation in spitzwinkliger Beugestellung und bei der nach der Konsolidation noch lange bestehen bleibenden Streckbehinderung die am Processus coronoideus bezw. am Olecranon ansetzenden Mm. brachialis int. und triceps ihren Zug durch die Fossa semilunaris ulnae auf die gegenüberliegende mediale Hälfte der unteren Humerusepiphyse übertragen, während eine solche Belastung der lateralen Humerusepiphyse sich in der Beugestellung nicht geltend macht. Durch die Abduktionsstellung des Armes, die bei allen Verrichtungen während der noch vorhandenen Streckbehinderung in Erscheinung tritt, soll es infolge der Schwere des Unterarmes zu einer erheblich gesteigerten Mehrbelastung des medialen Anteils der unteren Humerusepiphyse kommen, in ganz besonderem Maße auch noch durch das Tragenlassen von Gewichten oder Sandsäcken, weshalb Lubinus vor derartigen Maßnahmen dringend warnt und die funktionelle Nachbehandlung möglichst schonend durchgeführt wissen will.

Matti erklärt zwar die Entstehung eines Cubitus varus durch unvollkommene Reposition einer primären Adduktionsknickung des distalen Humerusfragments, glaubt aber, daß es bei einer vorhandenen seitlichen Abweichung durch ungleichmäßige Beanspruchung der unteren Humerusepiphyse auch zu einem unterschiedlichen Knochenwachstum und somit zu einer „successiven Steigerung der Varusverbiegungen" kommt. Auch hier konnte Baumann zeigen, daß „in zahlreichen Fällen und jahre- und jahrzehntelanger Beobachtung keine sekundäre Verschlimmerung einer vorhandenen seitlichen Abknickung nachweisbar gewesen" war.

Baumann sieht die Hauptursache der weitaus häufigeren Dislokatio ad axin im Sinne einer Adduktionsstellung, also des Cubitus varus (adductus) in der damals fast allgemein zur Gewohnheit gewordenen, fehlerhaften „klassischen" Fixation des Unterarmes in Supinationsstellung. Diese ist besonders erstmalig von Böhler auf das schärfste verurteilt worden, da es nach seinen Beobachtungen

durch den Zug des gespannten Pronator teres und aller im Sinne der Pronation wirkenden Muskeln selbst bei vorheriger exakter Reposition unweigerlich sekundär zu einer Einwärtsknickung des distalen Fragments kommt. Der günstige Einfluß der Fixation des Unterarmes in entgegengesetzter Stellung, in Pronation, war vor Böhler auch schon einigen anderen Autoren aufgefallen, die diese deshalb auch in ihrer Behandlungsmethode vorzogen (Baumann, Borchgrevink, Beck, Mc Lean (zit. bei Felsenreich). Sie sahen jedoch die verschiedene Wirkung je nach der Stellung des Unterarmes nicht in der von Böhler angegebenen Form, sondern in anderen Ursachen, z. B. in dadurch bedingten Veränderungen der Kapselspannung.

Als weitere wichtige Ursache für die Entstehung des Cubitus varus wird das Gewicht des herabhängenden oder nicht genügend unterstützten Unterarmes angenommen, der durch die Schwere das distale Fragment im Sinne der Varusstellung verschiebt (Kocher (zit. bei Baumann), Felsenreich). Felsenreich sieht hierin auch einen der Hauptmängel der früher angewandten Gipsverbände, die das Schultergelenk nicht mitfixierten und so bei Elevation der Extremität infolge der Schwere des Unterarmes durch Druck einen Cubitus varus entstehen lassen müssen.

Der Umstand, daß bei Beugestellung besonders im Schienenverband und auch bei der nach Eintritt der Konsolidation noch lange Zeit bestehenden Streckbehinderung die Adduktionsstellung sozusagen „maskiert", bei der Entlassung also meistens noch nicht der Befund eines Cubitus varus zu erheben ist und erst später bei Nachuntersuchungen plötzlich wahrgenommen wird, mußte vielfach zu dem Trugschluß führen, daß es sich hier um sekundäre Wachstumsstörungen handeln könnte. Nur um diese seitliche Achsenknickung besser erkennen zu können, haben einige Autoren wie Hoffa und Lauenstein die Fixation des Armes primär in Streckstellung vorgenommen ohne jegliche Rücksicht auf die anderen Verschiebungen.

Als weitere Spätfolgen, die bei Nachuntersuchungen von suprac. Humerusfrakturen gelegentlich festzustellen sind, seien kurz noch die Myositis ossificans und die Calluswucherung erwähnt, die zu Bewegungseinschränkungen im Ellbogengelenk führen. Sie werden von einer Reihe von Autoren (Hilgenreiner, Felsenreich und besonders auch von Pilcher, Allis, Lands (zit. bei Felsenreich)) auf forcierte frühzeitige, vor allem aber vorzeitige aktive und passive Bewegungen, Heißluft und Massage zurückgeführt. Hilgenreiner beschreibt einen Fall, bei dem es durch sofortige brüske Bewegungsbehandlung infolge übermäßiger Callusbildung zur vollkommenen Versteifung des Gelenks kam, ohne daß eine besonders starke Dislokation vorhanden war. In neuerer Zeit ist vor allem von Blenke darauf hingewiesen worden, daß solche ungünstigen Resultate am besten zu vermeiden oder wieder zu beseitigen sind, wenn man solche Fälle möglichst in Ruhe läßt. Eine

Anzahl von Autoren raten dazu, auf die mediko-mechanische Behandlung sofort zu verzichten, wenn irgendwelche Schmerzen sich bemerkbar machen.

Die gelegentlich zu beobachtende posttraumatische Arthritis wird von Felsenreich auf mangelhafte Reposition und auch auf fehlerhafte Nachbehandlung zurückgeführt.

Auf die sekundären Nervenschädigungen, besonders bei übermäßiger Callusbildung ist schon oben hingewiesen worden. Sie sollen nach Felsenreich an und für sich häufiger vorkommen als die primären.

Pseudarthrosen im Gefolge von suprac. Humerusfrakturen kommen im ganzen selten vor, nach Matti allerhöchstens nur nach infizierten Brüchen oder Splitterbrüchen, insbesondere nach Schußfrakturen. Lubinus hat sie unter seinen Fällen 2-mal vorgefunden und zwar handelte es sich bei beiden um ausgesprochene T-Frakturen.

VII. Therapie

1. an anderen Kliniken.

Die Behandlung der supracondylaeren Humerusfraktur ist, wenn es sich um eine ausgedehntere Dislokation handelt, eine recht schwierige. Bei der Kleinheit des distalen Fragments fehlt die rechte Handhabe, so daß es äußerst schwierig ist, einmal eine exakte Reposition überhaupt durchzuführen und dann weiter diese während der Dauer der Behandlungszeit nach gut gelungener Reposition für immer beizubehalten. Es kommt vielmehr sehr oft wieder zur Verschiebung des kleinen distalen Bruchstücks in jeder Richtung, so daß — bis zur Anwendung der Drahtextension (Klapp) — nach wiederholten vergeblichen Repositionen in manchen Fällen nur die operative Reposition zum Ziele führte. Die Schwierigkeit der Behandlung dieser „rebellischen Dislokation", wie sie in der Literatur wiederholt genannt wird, hat es mit sich gebracht, daß das Schrifttum in dieser Hinsicht ganz beträchtlich zugenommen hat und fast kaum noch kurz und übersichtlich zusammenzufassen ist. Trotzdem es sich immer wieder um dieselben Frakturformen handelt, wobei fast jede spezielle Form der anderen gleicht, hat sich bis vor der Anwendung der Klappschen Drahtextension keine Behandlungsmethode finden lassen, die all den verschiedenen Frakturtypen in gleicher Weise gerecht wird. Aus diesem Grunde wird die Behandlung auch äußerst verschieden gehandhabt.

Es stehen sich vor allem 2 Hauptrichtungen gegenüber, die blutige operative Behandlung und die unblutige konservative. In der letzteren gibt es wiederum 2 entgegengesetzte Bestrebungen. Die einen sind mehr Anhänger der funktionellen Behandlung ohne Rücksicht auf die genaue anatomische Wiedervereinigung der Fragmente, die anderen sehen in der anatomischen Verheilung der Bruchstücke die Hauptsache, die sie teils durch Kontentivverbände, teils durch Streckverbände zu erreichen suchen. Es gibt also im ganzen 4 verschiedene Behandlungsmethoden: 1. die operative Behandlung,

2. die mobilisierende Behandlung, 3. die immobilisierende Behandlung und 4. die Extensionsbehandlung. Unter diesen einzelnen Behandlungsarten sind wiederum die mannigfaltigsten Vorschläge zu finden.

Daß es Autoren gibt, die bei jeder stärkeren „rebellischen" Dislokation unbedingt zur blutigen Reposition raten, beweist schon zur Genüge, daß die Behandlung der suprac. Humerusfraktur keine leichte ist. Körte (zit. bei Coenen) setzte sich 1902 auf dem Chirurgenkongreß bei mit schwerer Dislokation einhergehenden Bruchformen für die operative Vernähung der Bruchstücke ein. Drevermann empfiehlt bei allen Frakturen mit starkem subfascialen Haematom und starker Fragmentverschiebung, sofort operativ vorzugehen, das subfasciale Haematom durch Fascienspaltung mit Durchtrennung des Lacertus fibrosus zu entlasten und nach Reposition der Fragmente die Gefäße und Nerven einer genauen Kontrolle zu unterziehen. Von Celibestis (zit. bei Felsenreich) soll sogar der Vorschlag gemacht worden sein, das abgebrochene Fragment zu exstirpieren. Ein von Niehaus (zit. bei Felsenreich) angegebenes, ebenfalls sehr eingreifendes Verfahren besteht in der Nagelung der Fragmente, die in gewissen Fällen, wenn sie perkutan nicht möglich ist, nach einer Arthrotomie mit temporärer Durchtrennung des Olecranons vorgenommen wird. Nach Corachau erlaubt die blutige Osteosynthese und Naht mit Silberdraht eine sichere Fixierung der Fragmente und frühzeitige funktionelle Behandlung. Von anderen ausländischen Autoren, die bei Frakturen im Bereich des Ellbogengelenks ebenfalls Anhänger der blutigen Reposition sind, seien nur kurz erwähnt Chusjanof, Bosch, Verbrugge, Villagrana, Venable u. Satta. Nur durch eine Operation soll eine anatomisch exakte Reposition und spätere Koaptation bei frühzeitigen Bewegungsübungen gewährleistet werden.

Seit Einführung der Drahtextension in die Frakturbehandlung (Klapp) dürfte aber ein operatives Vorgehen in den seltensten Fällen erforderlich sein und zwar nur bei den allgemein anerkannten Indikationen, die gegeben sind: 1. durch Nervenverletzungen, 2. Gefäßverletzungen und schließlich auch 3. bei verspäteten Fällen, wenn bereits eine teilweise oder sogar vollkommene Konsolidation in schwerster Dislokation eingetreten ist. König jun., wohl einer der eifrigsten Verfechter der operativen Frakturbehandlung, empfahl früher ebenfalls in schwierigen Fällen die operative Naht, hat dann aber in späteren Arbeiten weitgehende Einschränkungen gemacht auf Grund der von ihm beobachteten funktionellen Anpassung und der ausgezeichneten Rekonstruktionskraft des wachsenden kindlichen Knochens bei deform verheilten Frakturen. Bei veralteten Frakturen am Ende oder jenseits des Wachstumsalters, die mit schwerster Deformierung oder Bewegungseinschränkung geheilt sind und wo eine allmähliche Umformung nicht mehr zu erwarten ist, kann natürlich gelegentlich des öfteren ein opera-

tiver Eingriff angezeigt sein. Erwähnt sei hier kurz die keilförmige Osteotomie zur Korrektur einer in Varusstellung geheilten Supracondylica und das Verfahren der „Umpflanzung eines Gelenkendes" nach Klapp, das vor allem bei monate- oder jahrealten, mit starker Verschiebung und völliger Versteifung einhergehenden suprac. Humerusfrakturen indiciert sein soll. Es besteht darin, daß nach Herausschälen des unteren Gelenkendes und Exstirpation des gesamten Callus vom proximalen Fragment sozusagen ein intermediäres Segment reseciert und das Gelenkende auf die Abtragungsstelle verpflanzt wird, wodurch eine dem entfernten Segment entsprechende, vergrößerte Distanz im Ellbogengelenk geschaffen und damit die Bewegungsmöglichkeit begünstigt wird.

Die blutige Reposition geschieht von den einen Autoren lediglich durch Aufeinanderstellung und Verkeilung der Fragmente ohne Fremdkörpervereinigung unter Anwendung einer bestimmten Beugestellung und Ausnutzung des Muskelzuges (m. triceps), von den anderen durch gleichzeitige Fixation mittels Draht, Klammern, Nägeln, Schrauben, Platten u. dergl. Von Klapp wird diese Art der künstlichen Befestigung als ungeeignet verworfen und die Wiedervereinigung durch Einkeilen oder durch „Aufbinden" nach Anlegen von Bohrlöchern empfohlen. Als Zugangsweg wird teils die Außenseite, teils die Innenseite empfohlen; teils werden vordere, teils hintere (transtricipitale) Einschnitte gemacht oder es wird das Eindringen auf transolecranealem Wege vorgeschlagen nach temporärer Durchtrennung des Olecranons.

Die mobilisierende Behandlung wird nur von wenigen Autoren ausgeübt und dürfte wohl besonders bei mit schwerer Dislokation einhergehenden Formen der suprac. Fraktur kaum in Frage kommen. Poelchen hat neuerdings über günstige Erfahrungen mit seiner „fixationslosen Selbstinnervationsbehandlung" berichtet, die er ganz allgemein bei Frakturen der oberen Extremität anwendet, auch bei offenen Frakturen und besonders bei Gelenkfrakturen. Nach Belastung mit 2 bis 4 kg-Gewicht werden sofort aktive Bewegungen ausgeführt. Bei relativer Schmerzlosigkeit soll es durchschnittlich nach 19 Tagen zur Konsolidation der Fraktur kommen. Dowden setzt sich ebenfalls ganz allgemein bei Brüchen der oberen Extremität für die sofortige funktionelle Behandlung ein. Speziell bei Frakturen am unteren Humerusende soll ein Kontentivverband leicht eine Ischaemie und immer Bewegungsbeschränkungen hervorrufen. Bei aktiven Bewegungen vom 3. oder 4. Tage an soll es zu schnellerer Heilung und immer bei guter Stellung zu einem guten funktionellen Resultat kommen.

Die unter den konservativen Verfahren sonst noch vielerorts angewandte Methode ist die immobilisierende Behandlung im Kontentivverband (Pappschienen, Kramer-Schienen, Gipshanfschienen, Gipsverbände usw.). Hier sind überhaupt alle denkbaren Vorschläge gemacht worden, ein Zeichen dafür, daß nur die wenig-

sten wirklich brauchbare Resultate zeitigen und der Schwierigkeit einer exakten Reposition und Retention gerecht werden. Für die Fixation wird teils die Beugestellung, teils auch die Streckstellung empfohlen.

Die früher vielfach angewandte Streckstellung (Pezerat, Berthomier, Robert, Thompson (zit. bei Coenen), Hoffa, Lauenstein (zit. bei Felsenreich) u. a.) ist heute wohl allgemein aufgegeben. Von Hoffa und Lauenstein wurde sie lediglich angewandt, um seitliche Knickungen als Ursache des späteren Cubitus varus besser erkennen und vermeiden zu können. Frassineti hat allerdings noch vor nicht langer Zeit an Hand eines Falles der Einrichtung und Fixierung in hyperextendierter Stellung nur das Beste nachgelobt.

Bei der meist üblichen Fixation in Beugestellung wiederum stehen sich die spitzwinklige und stumpfwinklige gegenüber; vielfach wird auch die rechtwinklige bevorzugt. Die spitzwinklige Flexionsstellung (Lubinus, Chiodin, Wilson, Milko, Jones, Iversen, Cole, Riosalido, Eliason, Boorstein, Eikenbary u. a.) und die rechtwinklige (Böhler, Regele, Beck, Felsenreich, Avellan, Gioia, Cairo u. a.) werden hauptsächlich neben der reponierenden Wirkung deswegen gewählt, weil die Beugung in der Nachbehandlungszeit am längsten gestört und schwieriger wiederzuerreichen ist als die Streckfähigkeit und weil ein Arm im Falle einer Versteifung in dieser Stellung eher gebrauchsfähig ist als ein gestreckter Arm.

Coenen verwirft diese stärkeren Beugungsgrade, einmal wegen der Möglichkeit der Entstehung der Beugekontraktur und hochgradiger Schwellungen, zum anderen wegen der noch stärkeren Verzahnung und Verhakung der Fragmente. Er empfiehlt die Einrichtung und Fixierung der Extensionsfraktur in stumpfwinkliger Flexion, indem er, den Verlauf der Bruchlinie und die entsprechende Dislokation ins Auge fassend, statt der erforderlichen Zugrichtungen (Komponenten) nach unten (distal) und vorn nach dem Prinzip des Parallelogramms der Kräfte in dem jeweiligen Diagonalzug (Resultante) die beste Repositionsmöglichkeit sieht, weil dadurch die Fragmente aneinander vorbeigleiten, ohne sich irgendwie zu verhaken.

Einige Autoren machen die Stellung im Kontentivverband von der Frakturform abhängig. Hilgenreiner kam auf Grund der Erfahrung, daß sich in den Fällen mit nach hinten dislociertem unteren Fragment die Stellung der reponierten Bruchstücke bei einer spitzwinkligen Beugung besonders gut erhalten läßt, zu der Ueberlegung, diese Beugung bei den Extensionsfrakturen vorzuziehen und bei den Flexionsfrakturen aus der gleichen Erkenntnis heraus die Streckstellung anzuwenden, während es im umgekehrten Falle stets zum Klaffen der Knochenränder kommen soll. Lubinus wendet die spitzwinklige Fixation an, nur bei Flexionsbrüchen die rechtwinklige. Schoenbauer ist auf die Ausschaltung des je-

weils die Dislokation begünstigenden Muskelzuges (m. triceps bezw. mm. biceps u. brachialis) bedacht und fordert daher für die Reposition und Fixation der Extensionsfraktur die Streckstellung und für die Flexionsfraktur die Beugestellung. Iversen hat sich ebenso nach dem Frakturtyp gerichtet und bei Flexionsfrakturen manchmal in Streckstellung behandelt, hat aber die Erfahrung gemacht, daß auch bei den Flexionsfrakturen die Flexionsstellung die beste ist.

Andere Autoren wechseln im Verlauf der Behandlung die Fixationsstellung (Marian, Haelt u. a.). Marian beispielsweise geht nach 8 Tagen spitzwinkliger Beugung zur Streckstellung über und nach weiteren 8 Tagen zur rechtwinkligen Beugung, die wieder 8 Tage lang fixiert wird. Auch Coenen nimmt nach 14 Tagen bei eben konsolidierendem Callus den Verband ab, um bei Streckstellung den normalen Cubitus valgus anzulegen.

Eine Reihe von Autoren wendet noch die „klassische" Supinationsstellung des Unterarmes an (Chiodin, Avellan, Cubbins, Jones, Iversen, Boorstein, Desfosses u. a.), während andere besonders seit Böhlers Publikation über die Ursache und Vermeidung der Entstehung des Cubitus varus bei ihrer Verbandtechnik nur noch in Pronationsstellung fixieren (Böhler, Lubinus, Beck, Riemann, Klages, Regele, Cairo u. a.). Boppe empfiehlt bei der Varusstellung des distalen Fragments die Pronation und bei der selteneren Valgusstellung die Supination. Eliason hält für die Retention das eine Mal mehr die Außendrehung, das andere Mal mehr die Einwärtsdrehung günstig; ebenso nimmt Haelt die Reposition bald in Supination, bald in Pronation vor.

Auch die verschiedensten Repositionsmanöver werden empfohlen. Schaudig geht bei Frakturen mit nach hinten dislociertem Fragment so vor, daß er mit der einen Hand das Handgelenk des frakturierten Armes ergreift, seinen Unterarm der anderen Seite in dessen Ellenbeuge legt und über diesen den Unterarm des Patienten im Sinne der Beugung gegen den Oberarm hebelt. Der dadurch ausgeübte Zug nach unten und vorn soll die Reposition bewirken und bei Uebergang zum rechten Winkel und Anlegen des Gipsverbandes infolge des Verhakens der Fragmente ein nachträgliches Abrutschen nicht gestatten.

Ein anderes Einrichtungsverfahren hat Borchers angegeben. Zum Zwecke genügender Distraktion der Fragmente paßt er in Winkelstellung eine Kramer-Schiene genau den Längenverhältnissen des gesunden Armes an und hebelt an diesem Modell den Ellbogen des verletzten Armes über die Schiene herüber.

Bei der Fixation im Kontentivverband sind wieder die mannigfaltigsten Methoden beschrieben worden. Böhler legt, nachdem unter Anwendung der Lokalanaesthesie die Reposition durch langsamen und kräftigen Längszug am rechtwinklig gebeugten und einwärts gedrehten Unterarm bewerkstelligt ist, unter fortwirken-

dem Zug durch einen Assistenten zuerst über den Ellbogen und über die mediale und laterale Seite des Oberarmes von der Schulter bis zur Achselhöhle eine U-förmige Gipsschiene und weiter eine 2. hintere Gipsschiene von den Fingergrundgelenken an der Streckseite heraufreichend bis zur Schulter an. Darüber kommen noch 2 zirkuläre Gipsbinden. Nach Erhärtung des Verbandes wird bei Lagerung auf einer Abduktionsschiene am Oberarmteil des Gipsverbandes ein Heftpflasterzug angebracht. Beck, Riemann, Klages, Regele u. a. gehen ebenfalls nach den Böhlerschen Anweisungen vor.

Beck wickelt die naß und ungepolstert an der Streckseite angelegte Gipsschiene mit einer Mullbinde an und wickelt darüber noch eine Stärkebinde. Der Arm wird alsdann mit dem Fingerende der Gipsschiene an einem über dem Bett befindlichen Galgen in vertikaler Unterarmstellung aufgehängt.

Felsenreich verwendet ebenso wie Böhler Lokalanaesthesie. Nach vorheriger Mobilisierung des Haematoms und ausgiebiger Lockerung der Fragmente, eventuell durch vollständige Frakturierung wird direkt von den beiden Epicondylen aus für genaueste Reposition gesorgt und der Arm bei halber Pronation, rechtwinkliger Beugung und Abduktion von 60° in einem zirkulären, ungepolsterten Thoraxarmgips ruhiggestellt, der zunächst vom Oberarm bis zu den Metacarpalköpfchen angelegt wird. Unter fortwährendem Zug an diesem erhärteten Verband wird dann ein bis zum Nabel reichender, die Schulter einschließender Thoraxverband angegipst, wodurch bei der doppelwinkligen Stellung eine dauernde, unverrückbare Distraktion gewährleistet sein soll. Felsenreich bezeichnet deshalb seine Methode auch als starres Extensionsverfahren.

Schließlich sei auch das Verfahren von Jones noch kurz erwähnt, das eine ganze Reihe von Anhängern gefunden hat (Paton, Betts u. a.). Es besteht darin, daß nach der Reposition durch Zug und Gegenzug bei rechtwinklig gebeugtem Ellenbogen die Fixation in einem Winkel von 35° bei supiniertem Unterarm vorgenommen wird. Die endgültige Fixierung soll etwa um 5° hinter der maximalen Beugung zurückbleiben. Betts fixiert den Arm in dieser Stellung mit der „Kragen- und Manschettenmethode". Kragen und Manschette werden durch eine Bandage kurz verbunden, die nach und nach immer etwas mehr verlängert und vom rechten Winkel ab schließlich fortgelassen wird.

Wenn auch zugegeben werden muß, daß bei der Behandlung im Kontentivverband unter Berücksichtigung des Böhlerschen Grundsatzes der Einstellung des Vorderarmes in Pronation gelegentlich gute Ergebnisse erzielt werden können, so läßt sich doch nicht leugnen, daß der immobilisierenden Behandlungsmethode eine ganze Reihe von Gefahren und Nachteilen innewohnt. Es kann bei Kompression der A. brachialis zwischen dem unnachgiebigen Verband und dem vorspringenden oberen Fragment bei nichtbeseitigter oder sich wieder einstellender Dislokation zu irreparablen ischaemischen

Muskelkontrakturen kommen. Unter den gleichen Bedingungen können sich Nervenschädigungen einstellen, besonders solche des n. medianus. Auch kann es bei dem vorhergehenden Repositionsmanöver mit der anschließenden Beugung leicht zur Anspießung und Verletzung der Arterie und der Nerven kommen. Versteifungen sollen bei der reinen fixierenden Behandlung ebenfalls oft die Folge sein (Matti). Das kurze distale Fragment unterliegt so sehr der Einwirkung von Muskelkräften, daß es bei starker Dislokation nur selten gelingen dürfte, die Reposition exakt und ohne große Gewaltmaßnahmen durchzuführen und im Gipsverband dauernd beizubehalten. Es kommt vielmehr recht häufig wieder zu sekundären Fragmentverschiebungen, so daß nach wiederholten vergeblichen Versuchen sogar schließlich noch zur blutigen Reposition gegriffen wird. Es sollte daher die Behandlung im Kontentivverband nur in Ausnahmefällen bei solchen Frakturen Anwendung finden, die keine oder nur eine angedeutete Dislokation aufweisen.

Alle diese Schwierigkeiten lassen sich sicher vermeiden mit der Extensionsbehandlung, insbesondere mit der Klappschen Drahtextension. Der Vorteil der ambulanten Behandlungsmöglichkeit im fixierenden Verband gegenüber der erforderlichen Bettruhe beim Extensionsverfahren ist mit Rücksicht auf die späteren Resultate so gering, daß die letztere Behandlungsmethode einzig und allein die Methode der Wahl sein sollte, zumal es sich meist um Kinder handelt, bei denen die Frage der Bettruhe ja überhaupt nicht ins Gewicht fällt und nur lediglich einen Bequemlichkeitsunterschied darstellt.

Das älteste Verfahren der Streckverbandbehandlung ist der von Bardenheuer angegebene, mit Heftpflaster oder anderen Klebeverbänden an der Haut angreifende permanente Zug in Streck- und Supinationsstellung des Gelenkes, der von Grässner, einem Schüler Bardenheuers weitgehend vervollkommnet wurde. Der Heftpflaster-Extensionsverband wird auch heute noch von einigen Autoren vorzugsweise angewendet, wenn auch in abgeänderter Form (Matti, Firer, Sattler, Cairo, Winterstein u. a.). Matti läßt den Zugverband am rechtwinklig gebeugten, in Pronationsstellung horizontal gelagerten Arm in 4 Richtungen angreifen. Bei leichteren Frakturen ohne wesentliche Dislokation wird einfach bei rechtwinklig gebeugtem und senkrecht erhobenem Unterarm in 2 Richtungen extendiert. Der „modifizierte Extensionsverband" Sattlers setzt sich aus einem Extensionsbügel und 4 verschiedenen Zugrichtungen zusammen, darunter einem Gegenzug in der Achselhöhle.

Auch die verschiedensten Extensionsschienen sind angegeben worden. Erwähnt sei nur der Extensionsverband nach Perthes (zit. bei Wilms), an dem durch Ausspannung eines Gummischlauches unter der Schiene eine Extension bewirkt wird oder die Extensionsschiene nach Bardenheuer mittels Federextension. Gold hat vor nicht allzulanger Zeit eine Abduktionsschiene angegeben mit

einem als Hypomochlion für die am Vorderarm angebrachte und mittels 2-er Quengel anziehbare Heftpflaster-Extension dienenden Widerhalt in der Ellenbeuge, die von Brücke erst vor kurzem wieder in Erinnerung gebracht worden ist.

All diesen indirekten Extensionsverfahren haften aber, wenn sie auch in geeigneten Fällen gute Resultate zeitigen können, doch noch einige Mängel an. Die indirekte Zugwirkung an der Haut ist nur eine beschränkte. Sie kann nur nach vorheriger korrekter Reposition eine nachträgliche sekundäre Fragmentverschiebung verhindern, aber nicht eine successive oder gar primäre Reposition herbeiführen. Ferner kommt es durch die Heftpflasterzüge sehr oft infolge der mechanischen Zerrung zu Hautschädigungen, insbesondere zur Blasenbildung. Die sehr vorteilhafte vertikale Extensionsrichtung kann aus diesem Grunde kaum je Anwendung finden, da infolge des gleichzeitigen Armgewichtes die Zerrung besonders stark ist. In Fällen von komplizierender Hautverletzung ist es ebenfalls häufig recht schwierig, die Zugwirkung an der Haut angreifen zu lassen.

Alle diese Nachteile und Komplikationen sind ohne weiteres zu umgehen durch eine direkt am Knochen angreifende Zugwirkung, insbesondere durch die Klappsche Drahtextension. Eine ganze Reihe von Autoren (Baumann, Coenen, Wijnen, Carli, Murray, Zeno u. a.) berichtet über die ausgezeichnetsten Erfolge und erblickt in ihr die Methode, mit der es dank der direkten Einwirkung auf das untere Humerusende einzig und allein möglich ist, allen Schwierigkeiten und Forderungen in der Behandlung der supracondyl. Humerusfraktur gerecht zu werden. Coenen erachtet sie bei dem Flexionsbruch für die Einrichtung nach dem Prinzip des Parallelogramms der Kräfte als unumgänglich, da nur sie es ermöglicht, einen Zug (diagonalwärts) im stumpfen Winkel nach hinten auszuüben. Eine vor kurzem erst beschriebene, interessante Modifikation möge hier, bevor auf die Methode selbst eingegangen wird, noch kurz Erwähnung finden. Wijnen läßt ein Stativ bei dem Drahtextensionsapparat nicht wie üblich feststehen, sondern sich pendelförmig um eine durch das Ellbogengelenk verlaufende Achse bewegen und zwar durch die noch hinreichende Muskelkraft des frakturierten Armes.

2. an der Marburger Klinik.

(vgl. hierzu Abbildung 1, nach S. 40).

Die Knochenbruchbehandlung mittels Drahtextension ist von Klapp eingeführt worden und zwar wurde sie erstmalig im 2. Balkankriege 1912 in Ermangelung von Nagel-Extensionsapparaten am Fersenbein angewandt. Wegen der bedeutenden Vorzüge gegenüber der Steinmannschen Nagel-Extension, insbesondere hinsichtlich der Infektionsgefahr und der mannigfaltigeren Anwendungsmöglichkeit, fand sie bald allgemein Eingang in die Frakturbehand-

lung. Aber bei keiner anderen Frakturform hat sie sich für den Patienten wie für den Arzt so nutzbringend und vorteilhaft erwiesen wie gerade bei der suprac. Humerusfraktur mit dem kurzen, ohne direkten Angriffspunkt schlecht zu handhabenden distalen Fragment und seiner „rebellischen" Dislokation.

Nach vorheriger Jodierung der Haut in der Umgebung der Bohrstelle wird in Lokalanaesthesie oder auch in kurzem Rausch, besonders bei Kindern, ein Draht durch die Ulna gebohrt, etwa 2—3 cm distal von der Olecranonspitze. Zu diesem Zweck wird ein Führungsinstrument, der Bohrstachel nach Klapp, durch Haut und Weichteile bis auf den Knochen vorgestoßen und dann nach Abtastung der günstigsten Stelle ein rostfreier Draht von 1,5 mm Durchmesser (Krupp V 2a) durch das Führungsinstrument eingeführt und in der gewünschten Richtung mittels einer angeschlossenen, elektrisch betriebenen Bohrwelle durch den Knochen gebohrt. Nach Entfernung des Bohrstachels und Spannung des Drahtes in einem Spannbügel wird, nachdem die Bohrstellen zuvor mit steriler Gaze bedeckt sind und ein Verschieben des Drahtes durch Einfügen von Filzscheiben auf beiden Seiten unmöglich gemacht ist, in vertikaler Suspension des Oberarmes bei Mittelstellung des Ellbogengelenks unter Anwendung von etwa 8—14 Pfd. Gewicht extendiert, das je nach Bedarf vermehrt oder verringert werden kann. Am Vorderarm wird mittels eines Mastisolverbandes gezogen bei gleichzeitigem Gegenzug am Oberarm mittels einer breiten Manschette.

Die Dauer der Extension erstreckt sich auf etwa 2—3 Wochen. Mit dieser Extensionsmethode ist es ohne irgendwelche Schwierigkeiten möglich, allen Anforderungen, die an eine Frakturbehandlung zu stellen sind, gerecht zu werden. Die Verkürzung wird durch die Extension beseitigt. Die Dislocatio ad peripheriam wird durch das Einspielen des Oberarmschaftes in die natürliche Mittellage von selbst ausgeglichen. Der Ausgleich der Dislokation in antero-posteriorer Richtung geschieht durch den Vorderarmzug und Gegenzug am Oberarm. Die Dislocatio ad latus und ad axin kann durch Aenderung der Vorderarmstellung oder der Extensionsrichtungen oder gar durch Anbringung eines seitlichen Zuges am Spannbügel behoben werden. Die Möglichkeit der ungehinderten Rö.-Kontrolle, der Motilitäts- und Sensibilitätsprüfung, der einfachen Verbesserung des Resultates durch Veränderung der Gewichtsbelastung, ferner der frühzeitigen aktiven Bewegung in allen Armgelenken sind Vorteile dieser Extensionsbehandlung, die nicht hoch genug eingeschätzt werden können. Ein weiterer, wichtiger Vorteil ist in der vertikalen Zugrichtung zu erblicken, wie er bei den an der Haut angreifenden, nur seitwärts zu richtenden Extensionsverbänden nicht möglich ist. Es wird dadurch der Einfluß des Armgewichts auf die Frakturstelle ausgeschaltet und ein Durchsinken an diesem locus minoris resistentiae verhindert. Auch kommt es auf diese Weise zur schnelleren Resorption des Haematoms und der Weichteilschwellung überhaupt, was zusammen mit der Umgehung eines kom-

primierenden Gipsverbandes sekundäre Zirkulationsstörungen und Nervenschädigungen verhindert und eine ischaemische Muskelkontraktur, die gefürchtetste Komplikation, kaum noch entstehen läßt. Bei der vertikalen Suspension ist ferner eine ständige Ueberwachung, selbst bei unruhigen Patienten, kaum angezeigt, da der Arm bei dieser Extensionsrichtung sich immer wieder von selbst in die richtige Mittellage einspielt. Auch auf die Stellung des Vorderarmes in der Mitte zwischen Pronation und Supination braucht nicht besonders geachtet zu werden, da sie sich bei dieser Art der Extensionsanordnung stets selbsttätig herstellt.

VIII. Ergebnisse der Marburger Klinik.

Es möge nun eine kurze Uebersicht folgen über die reinen, dem Kindesalter angehörenden, in den letzten 10 Jahren an der Marburger Klinik behandelten suprac. Humerusfrakturen nebst ihren Nachuntersuchungsbefunden, soweit diese zu ermitteln waren.

1. Krankengeschichten nebst Nachuntersuchungsbefunden.

1. 1983/1924. R. M. aus L., 13 J., männlich, Flexionsfraktur, l-seitig.

Am 28. 2. beim Ballspielen auf den linken Arm gestürzt. Am 2. 3. wegen Ulnarisstörungen eingewiesen (D. H. Kl.) Rö.: dist. Fragm. nach vorn dislociert. Redression und zirkul. Gipsverband in Streckstellung. 10. 3. Verlegung in die chir. Klinik. 13. 3. Arm rechtwinklig eingegipst. Entlassung.

Nachunters.: —

2. 263/1925. E. M. aus H., 5 J., weiblich, ?, l-seitig.

Beim Ueberklettern eines Zaunes auf den Ellbogen gestürzt (12. 5.). Rö.: dist. Fragm. stark lateral und etwas nach oben (?) verschoben. 14. 5. lat. Gipsschiene in rechtwinkliger Beugung. 17. 5. Weitere Redression und erneute Gipsschiene. 24. 5. Bewegungsübungen. 29. 5. Entlassung: Streck.: 180°, Beug.: 100°, Rotationsbewegungen frei.

Nachunters.: —

3. 618/1925. L. T. aus M., 6 J., männlich, Extensionsfraktur, r-seitig.

Am 6. 7. von einem Podium auf den r. Arm gestürzt. Rö.: dist. Fragm. stark seitl. und nach hinten disloc. 7. 7. Reposition, Gipsschiene bei rechtwinkliger Beugung. 11. 7. Nochmalige Korrektur und Gipsschiene. 13. 7. Entlassung in ambul. Behandl.

Nachunters. (12. 6. 34): Streck.: r = l = 180° + 10°, Beug.: r = 40° (l = 30°); Pron. u. Sup.: frei.

4. 985/1925. A. Sch. aus M., 9 J., weiblich, Flexionsfraktur, r-seitig.

Am 5. 9. auf den r. Ellenbogen gefallen. 7. 9. Aufn. Rö.: Unt. Fragm. etwas nach vorn verschoben. Nach Redression in rechtwinkliger Stellung eingegipst. 10. 9. Entlassung für 14 Tage.

Nachunters. (29. 7. 34): Streck.: r = l = 180° + 10°, Beug.: r = l = 30°; Pron. u. Sup.: frei; Cub. valg.: r = 20° (l = 15°).

5. 618/1926. E. G. aus Sch., 8 J., weiblich, Extensionsfraktur, l-seitig.

Vor 12 Tagen auf die ausgestreckte Hand gefallen, vom Hausarzt Anlegung einer Schiene. 3. 7. Ueberweisung. Rö.: Starke Abknickung des dist. Fragm. nach hinten. Blutige Stellungskorrektur: Schnitt an der lat. Beugeseite, Erhaltung der Reposition mittels eines Drahtes. Gipsschiene. 24. 7. Gips entfernt. Beweglichkeit je 20° nach beiden Seiten vom r. Winkel aus. Entlassung.

Nachunters.: —

6. 647/1926. W. K. aus N., 12 J., männlich, Extensionsfraktur, l-seitig.

Am 6. 7. beim Turnen vom Barren gefallen. 7. 7. Aufn. Bef.: Unterarmachse nach hinten verschoben. Reposition, Schiene, Gips. 26. 7. Gips entfernt, Entlassung.

Nachunters. (29. 7. 34): Streck.: l = 180° (r = 180° + 25°), Beug.: l = 55° r = 35°); Pron. u. Sup.: frei; Cub. var. l = 20° (r cub. valg. = 5°).

Rö.-Kontr.: Frakt. in entspr. Stellung verheilt.

7. 1929/1926. R. St. aus Gl., 12 J., männlich, Flexionsfraktur, l-seitig.

Am 7. 2. beim Ausgleiten auf die l. Hand gefallen. Rö.: Starke Abweichung des periph. Fragm. nach vorn u. radial. Dorsale Gipsschiene bei rechtwinklig gebeugtem, etwas supin. Unterarm. 13. 2. Entlassung mit Gipsschiene für 10 Tage.

Nachunters. (27. 7. 34): Streck.: l = r = 180° + 20°, Beug.: l = r = 35°; Pron. u. Sup.: frei; Cub. valg. l = 15° (r = 10°).

8. 1653/1927. O. R. aus E., 7 J., männlich, Flexionsfraktur, r-seitig.

Am 26. 12. aus einer Schaukel heraus mit Kopf u. r. Arm aufgeschlagen. Rö.: Disl. nach radial, vorn und einwärts. Gipsverband in rechtwinkliger Beugestellung. 18. 1. Gips entfernt, Heißluft, Massage. 1. 2. Entlassung: Streck. u. Beug.: vollständig; Pron. u. Sup.: frei.

Nachunters.: —

9. 1677/1927. K. K. aus Fr., 17 J., männlich, Flexionsfraktur, r-seitig.

Am 28. 2. ausgerutscht und auf den r. Ellbogen gefallen. Rö.: Disl. nach ulnar u. vorn. Gipsverband. 12. 1. Gips entfernt, Heißluft u. Massage. 22. 2. Entlassung: Streck.: 170°, Beug.: 60°; Pron. u. Sup.: frei.

Nachunters.: —

10. 1239/1928. M. Sch. aus Sch., 4½ J., weiblich, Extensionsfraktur, l-seitig.

Am 18. 9. von einer Türschwelle auf den l. Ellbogen aufgeschlagen. Rö.: Dist. Fragm. etwas nach hinten verschoben. 22. 9. Blutige Stellungskorrektur: Schnitt zwischen Tricepssehne u. lat. Epikondylus, Fragmente mit 2 einzinkigen Haken aufeinandergestellt, Gipsverband. 6. 10. Gips entfernt, Schiene, Bewegungsübungen. 18. 10. Entlassung.

Nachunters. (13. 8. 34): Streck.: l = r = 180° + 15°, Beug.: l = r = 30°; Pron. u. Sup.: frei; Cub. valg. l = 5° (r = 10°).

Rö.-Kontr.: In leichter Abknickung mit nach hinten offenem Winkel verheilt.

11. 1434/1928. G. D. aus M., 1¾ J., weiblich, ? (Flexfr.), l-seitig.

Vom Stuhl auf den l. Arm gefallen. 16. 10. Aufn. Rö.: Querbruch ohne wesentl. Disl. (nach vorn angedeutet). Pappschienenverband in etwa rechtwinkliger Stellung. 26. 10. Abnahme des Verbandes. 28. 10. Entlassung.

Nachunters. (4. 10. 34): Streck.: l = 170° (r = 180°), Beug.: l = r = 25°; Pron. u. Sup.: frei; Cub. valg. l = 5° (r 15°).

12. 672/1929. K. B. aus E., 6 J., männlich, Flexionsfraktur, r-seitig.

Fall von einer hohen Leiter. 21. 6. Aufn.: Rö.: Dist. Fragm. vor dem Humerusschaft liegend. Drahtextension (10 Pfd. Gewicht). 15. 7. Drahtextension entfernt. 4. 8. Entlassung: Bewegungsmöglichkeit von 60°—170°.

Nachunters.: —

13. 1151/1929. K. Sch. aus S., 7 J., männlich, Extensionsfraktur, (?) l-seitig.

Am 2. 8. von Erntewagen auf den l. Arm gefallen. 19. 8. Aufn. Rö.: Disl. nach ulnar (u. hinten) (Art T-Bruch). Drahtextension (21 Pfd.). 6. 9. Drahtextension entfernt. 28. 9. Entlassung.

Nachunters. (21. 7. 34): Streck.: l = r = 180°, Beug.: l = 40° (r = 30°); Pron. u. Sup.: frei; Cub. var. l = 20° (r = 0°).

Rö.-Kontr.: Frakt. in entspr. Stellung verheilt.

14. 1177/1929. K. B. aus B., 4 J., männlich, Flexionsfraktur, r-seitig.

Am 21. 8. von einer Holzbank auf den r. Arm gefallen. Rö.: Disl. nach ulnar u. vorn. Drahtextension. 2. 10. Entlassung.

Nachunters. (18. 8. 34): Streck.: r = 180° + 10° (l = 180° + 15°), Beug.: r = l = 25°; Pron. u. Sup.: frei; Cub. var. r = 25° (Cub. valg. l = 5°).

Rö.-Kontr.: in entspr. Stellung zur Ausheilung gekommen.

15. 1341/1929. H. H. aus R., 6 J., weiblich, Extensionsfraktur, l-seitig.

Auf den l. Arm aufgeschlagen. 9. 9. Aufn. Rö.: Disl. nach hinten. Gipsverband in rechtwinkliger Beugung. 18. 9. Entlassung.

Nachunters. (14. 8. 34): Streck.: l = 180° + 20° (r = 180° + 15°), Beug.: l = 30° (r = 25°); Pron. u. Sup.: frei; Cub. valg. l = 5° (r = 15°).

16. 2641/1929. E. D. aus H., 5 J., weiblich, Flexionsfraktur, r-seitig.
Auf den r. Arm gestürzt. 24. 2. 30 Aufn. Rö.: Disl. nach ulnar u. vorn. 27. 2. Gipsschale. 2. 3. Entlassung mit Gipsschale (in polikl. Behandlg.).
Nachunters. (25. 7. 34): Streck.: r = l = 180° + 10°, Beug.: r = 40° (l = 30°); Pron. u. Sup.: frei; Cub. valg. r = 0°, (l = 10°).

17. 2736/1929. H. H. aus A., 14 J., männlich, Extensionsfraktur, l-seitig.
Anf den l. Ellbogen gefallen. 8. 3. 30 Aufn. Rö.: dist. Fragm. etwas nach hinten dislociert. 10. 3. Drahtextension (5 kg. Gewicht). 10. 4. Drahtextension entfernt, dorsale Gipshalbrinne. 30. 4. Gips entfernt. 13. 5. Entlassung: Streck.: 160°, Beug.: 80°; Pron. u. Sup.: noch um etwa 1/8 eingeschränkt.
Nachunters.: —

18. 294/1930. A. Sch. aus M., 2 J., weiblich, Extensionsfraktur, l-seitig.
Aus dem Bett auf den l. Arm gefallen. 6. 5. Aufn. Rö.: Geringe Verschiebung des dist. Fragm. nach hinten. Gipsschiene im Winkel von etwas mehr als 90°. 8. 5. Entlassung in ambulante Behandlg.
Nachunters. (11. 6. 34): Streck.: l = r = 180° + 10°, Beug.: l = 40° (r = 35°); Pron. u. Sup.: frei.
Rö.-Kontr. (25. 8. 34): Frakt. in guter Stellung verheilt.

19. 481/1930. A. W. aus F., 5 J., weiblich, Extensionsfraktur, r-seitig.
Beim Turnen vom Reck gefallen. 30. 5. Aufn. Rö.: Disl. nach hinten u. radial. 4. 6. Gipsverband. 7. 6. Entlassung.
Nachunters. (26. 7. 34): Streck.: r = l = 180° + 20°, Beug.: r = l = 35°; Pron. u. Sup.: frei; Cub. valg. r = l = 15°.

20. 575/1930. H. St. aus M., 6 J., männlich, Extensionsfraktur, l-seitig.
Auf den l. Arm gestürzt. 10. 6. Aufn. Rö.: Disl. nach hinten. 11. 6. Drahtextension mit anschl. Gipsverband. 12. 6. Draht entfernt. 26. 6. Entlassung mit Gipsverband (in polikl. Behandlg.).
Nachunters. (11. 6. 34): Streck.: l = r = 180° + 15°, Beug.: l = r = 35°; Pron. u. Sup.: frei.

21. 668/1930. L. K. aus F., 7 J., weiblich, Extensionsfraktur (+ Radiusfrakt.), r-seitig.
Beim Abladen von Heu vom Wagen gefallen. 20. 6. Aufn. Rö.: Starke Verschiebung des dist. Fragm. nach der Streckseite. Drahtextension. 16. 7. Drahtextension entfernt. 29. 7. Entlassung gegen ärztlichen Rat (in polikl. Behandlg.): Streck.: 135°, Beug.: 90°, Sup.: nahezu normal, Pron.: 40° von der extr. Sup.-Stellung aus.
Nachunters.: —

22. 846/1930. M. P. aus U., 6 J., weiblich, Extensionsfraktur, l-seitig.
Auf den ausgestreckten l. Arm gefallen. 9. 7. Aufn. Rö.: Starke Disl. nach hinten u. radial. 12. 7. Drahtextension. 2. 8. Draht entfernt. 22. 8. Entlassung.
Nachunters. (14. 8. 34): Streck.: l = 180° + 25° (r = 180° + 15°). Beug.: l = 30° (r = 25°); Pron. u. Sup.: frei; Cub. valg. l = 15° (r = 20°).

23. 958/1930. A. E. aus B., 11 J., männlich, Extensionsfraktur, l-seitig.
Auf den ausgestreckten l. Arm gefallen. 22. 7. Aufn. Rö.: Ueberstreckungsfraktur mit radikaler Disl. Drahtextension. 14. 8. Arm-Gips, Extension entfernt. 23. 8. Entlassung mit Gipsschale: Streck.: Es fehlen nur noch 15°, Beug.: l = r.
Nachunters.: —

24. 1013/1930. G. S. aus L., 6 J., weiblich, Extensionsfraktur, l-seitig.
Vom Zaun gefallen. 28. 7. Aufn. Rö.: Mäßige Disl. nach dors. u. radial. 4. 8. Armgips bei rechtwinklig gebeugtem Ellenbogengelenk und mittlerer Drehstellung des Unterarmes. 6. 8. Entlassung.
Nachunters. (13. 8. 34): Streck.: l = 180° + 20° (r = 180° + 15°). Beug.: l = 45° (r = 30°); Pron.: frei, Sup.: etwas gehemmt; Cub. valg. l = 5° (r = 20°).
Rö.-Kontr.: Fraktur in entspr. Stellung verheilt.

25. 1107/1930. St.-E. V. aus Sch., 7 J., männlich, Extensionsfraktur, l-seitig.
Vom Turngerüst gefallen. 9. 8. Aufn. Rö.: Starke Disl. nach dorsal u. radial. Drahtextension. 28. 8. Abnahme der Extension und Gipsschiene. 12. 9. Bewegungsübungen. 2. 10. Armgips zum Quengeln. 26. 10. Entlassung in ambul. Behandlg.

Nachunters. (14. 8. 34); Streck.: l = r = 180° + 15°, Beug.: l = 35° (r = 30°); Pron. u. Sup.: frei; Cub. valg. l = r = 20°.

26. 1366/1930. M. L. aus R., 9 J., weiblich, Extensionsfraktur, r-seitig.

Beim Ausrutschen auf den gebeugten Arm gefallen. 11. 9. Aufnahme. Rö.: Geringe Disl. nach hinten u. radial. Gipsschale, Abduktionsschiene. 22. 9. Bewegungsübungen. 1. 10. Entlassung: Streck.: 130°, Beug.: 60°. Pron.: 90°, Sup.: 80°.

Nachunters.: —

27. 1381 u. 1664/1930. F. L. aus M., 14 J., männlich, Extensionsfraktur ?, l-seitig.

Ueber einen Draht gefallen. 13. 9. Aufn. Rö.: Querbruch mit Rotationsverschiebung, prox. Fragmentspitze um ca. 1 cm nach vorn vorspringend. Kramer-Schiene 100° Flex. 18. 9. Armgips in Mittelstellung. 26. 9. Entlassung (in Gips). Wiederaufn. 21. 10. 23. 10. Operative Abmeißelung am prox. Fragm.

Nachunters. (16. 6. 34): Streck.: l = 180° + 20° (r = 180° + 15°), Beug.: l = 50° (r = 35°); Pron. u. Sup.: frei.

Rö.-Kontr.: Fraktur in guter Stellung verheilt.

28. 1383/1930. W. R. aus R., 9 J., männlich, Extensionsfraktur, l-seitig.

Von einem 2½ m hohen Strohhaufen gefallen. 15. 9. Aufn. Rö.: Disl. nach hinten u. radial. Drahtextension, Gipsverband. Da schlechte Stellung, bei Drahtextension u. Gegenzügen erneuter zirkulärer Gips. 16. 10. Gips entfernt, Bewegungsübungen. 29. 10. Entlassung.

Nachunters. (28. 7. 34): Streck.: l = r = 180° + 10°, Beug.: l = r = 35°; Pron. u. Sup.: frei; Cub. valg. l = 0° (r = 15°).

29. 2059/1930. L. W. aus M., 6 J., weiblich, Extensionsfraktur, l-seitig.

Von einer Fensterbank herunter auf den ausgestreckten l. Arm gefallen. 12. 12. Aufn. Rö.: Geringe Disl. nach hinten. 16. 12. Armgips bei rechtwinklig gebeugtem Ellenbogengelenk. Entlassung für 3 Wochen.

Nachunters. (15. 6. 34): Streck.: l = 180° + 20° (r = 180° + 15°), Beug.: l = 45° (r = 35°); Pron. u. Sup.: frei; Cub. varus l = 10° (Cub. valg. r = 10°).

30. 2156/1930. E. B. aus R., 4 J., weiblich, Extensionsfraktur, l-seitig.

Beim Spielen auf den l. Arm gefallen. 29. 12. Aufn. Rö.: Disl. nach ulnar und hinten. Armgips bei gebeugtem Ellbogen. Da schlechte Stellung, Drahtextension (Gegenzüge). 19. 1. 31 Draht entfernt, Bewegungsübungen. 24. 1. Entlassung in ambul. Behandlg.

Nachunters. (28. 7. 34): Streck.: l = r = 180° + 20°, Beug.: l = 35° (r = 30°); Pron. u. Sup.: frei; Cub. valg. l = 5° (r = 20°).

31. 2525/1930. A. M. aus G., 9 J., weiblich, Extensionsfraktur ? (kompl.), l-seitig.

Am 7. 2. 31 gestürzt. Befund: kompl. Ellbogengelenkfraktur. Rö.: (?) (dist. Fragm. in Ueberstreckung?). Bei der Operation zeigt sich ein vertikal verlaufender 1 cm langer Riß in der Kapsel. Drahtextension, später Schiene, Bewegungsübungen. 25. 3. Entlassung.

Nachunters. (Sommer 1934): Streck.: l = 165° (r = 180°), Beug.: l = 45° r = 40°); Pron. u. Sup.: frei; Cub. valg. l aufgehoben (r = 10°). Starkes Krepitieren im linken Ellbogengelenk.

Rö.-Kontr.: Am Condyl. lat. zackige Begrenzungslinie wie bei Arthritis deform. Das Radiusköpfchen und der darunterliegende Teil erweisen sich als sehr schmal.

32. 2909/1930. M. H. aus M., 6 J., weiblich, Extensionsfraktur, l-seitig.

Beim Rollerfahren auf den l. Ellbogen gefallen. 24. 3. 31 Aufn. Rö.: Ueberstreckungstyp. Drahtextension. 14. 4. Draht entfernt, Bewegungsübungen. 20. 4. mit Gummizug auf ein Brett gespannt. 3. 5. Entlassung.

Nachunters. (11. 6. 34): Streck.: l = 180° + 15° (r = 180° + 10°), Beug.: (l = r = 30°; Pron. u. Sup.: frei.

33. 447/1931. K. K. aus A., 5 J., männlich, Extensionsfraktur, l-seitig.

Vom Zaun mit l. Arm seitl. auf Straßenpflaster aufgeschlagen. 27. 5. Aufn. Rö.: Disl. nach hinten u. radial. Drahtextension. 15. 6. Massage, Bewegungsübungen. 8. 7. Entlassung (in ambulante Nachbehandlg.).

Nachunters. (14. 8. 34): Streck.: l = 180° + 15° (r = 180° + 10°), Beug.: l = r = 25°; Pron. u. Sup.: frei; Cub. valg. l = 0° (r = 5°).

Rö.-Kontr.: Frakt. in idealer Weise zur Ausheilung gekommen.

34. 487/1931. M. Sch. aus B., 3½ J., weiblich, Extensionsfraktur (isch. Muskelkontr.), r-seitig.

Gestern beim Spielen auf der Straße gefallen. 30. 5. Aufn. mit Stärkeverband, Hand nicht beweglich, Schwellung. Rö.: Ueberstreckungstyp, prox. Fragm. stark in die Ellenbeuge dislociert. Sofortige Operation: Haematom abgelassen. Drahtextension. 31. 5. Multiple Incisionen. 16. 6. Draht entfernt. 5. 7. Entlassung.

Nachunters. (28. 7. 34): Streck.: r = l = 180° + 20°, Beug.: r = 35° (l = 30°); Pron. u. Sup.: frei; Cub. valg. r = 20° (l = 15°). Hand- und Fingerbeweglichkeit normal.

35. 516/1931. E. C. aus A., 6 J., männlich, Extensionsfraktur, l-seitig.

Von 3 m hohem Baum auf die l. Ellbogengegend gefallen. 1. 6. Aufn. Rö.: prox. Fragm. nach der Ellenbeuge zu vorspringend. Drahtextension. 16. 6. Draht entfernt, Bewegungsübungen. 27. 6. Entlassung.

Nachunters. (19. 8. 34): Streck.: l = 180° + 30° (r = 180° + 20°), Beug.: l = 45° (r = 30°); Pron.: frei; Sup.: etwas gehemmt; Cub. valg. l = 5° (r = 20°).

Rö.-Kontr.: Bogenförmige Abknickung mit nach hinten offenem Winkel im Bereich des dist. Fragm.

36. 743/1931. K. Sch. aus M., 7½ J., männlich, Extensionsfraktur, l-seitig.

Beim Turnen auf den l. Ellbogen gestürzt. 27. 6. Aufn. Rö.: Ueberstreckungstyp, geringe Disl. 30. 6. Drahtextension. 9. 7. Draht entfernt, Massage, Uebungen. 18. 7. Entlassung.

Nachunters. (12. 6. 34): Streck.: l = r = 180° + 10°, Beug.: l = r = 35°; Pron. u. Sup.: frei.

37. 803/1931. H. P. aus W., 12 J., männlich, Extensionsfraktur ? (angedeutet), l-seitig.

Beim Spielen auf den l. Arm gefallen. 3. 7. Aufn. Rö.: Fissurlinie, eben angedeutete Disl. nach hinten (?). Sofortiger Beginn mit Uebungsbehandlung. 11. 7. Entlassung.

Nachunters. (4. 8. 34): Streck.: l = 180° + 15° (r = 180° + 10°), Beug.: l = 40° (r = 35°); Pron. u. Sup.: frei; Cub. valg. l = r = 15°.

38. 853/1931. A. R. aus N., 5 J., weiblich, Extensionsfraktur, l-seitig.

(s. Abbildung: 1).

Vom Leiterwagen auf den l. Ellbogen gefallen. 8. 7. Aufn. Rö.: Ueberstreckungstyp. Drahtextension. 23. 7. Draht entfernt, Bewegungsübungen. 24. 8. wegen Scharlach in die Kinderklinik verlegt.

Nachunters.: —

39. 1207/1931. H. W. aus R., 9 J., männlich, Extensionsfraktur (alte), r-seitig.

Am 13. 7. von einem Wagen herunter auf die rechte Seite gefallen. Vom Hausarzt Kramer-Schiene in Beugestellung angelegt. 20. 8. Operation: Aufnahme, Rö.-Dist. Fragm. in Disl. nach dorsal ausgeteilt. 21. 8. Osteotomie. Drahtextension. 17. 9. Draht entfernt, Uebungen, Massage. 11. 10. Entlassung.

Nachunters. (14. 8. 34): Streck.: r = l = 180° + 15°, Beug.: r = 35° (l = 25°); Pron. u. Sup.: frei; Cub. valg. r = l = 10°.

Rö.-Kontr.: Frakt. mit leichter Abknickung nach hinten zur Ausheilung gekommen.

40. 1293/1931. H. B. aus M., 4 J., männlich, Extensionsfraktur (alte), l-seitig.

Vor 14 Tagen von einem Wagen gestürzt. Vom Hausarzt im Streckverband behandelt. 21. 8. Aufn. Rö.: Schlecht verheilte Fraktur mit Disl. des dist. Fragm. nach dorsal. (unblutige Stellungskorrektur nicht möglich). 2. 9. Da Bewegungsversuche gut ausführbar, Anlegung einer hinteren Gipsschiene bei möglichster Ellbogenbeugung. 5. 9. Uebungen. 27. 9. Entlassung. 10. 10. Kontrolle: Streck.: 140°, Beug.: 80°, Pron.: 80°, Sup.: 90°.

Nachunters.: —

41. 1389/1931. M. G. aus A., 11 J., weiblich, Extensionsfraktur, r-seitig.

Von einem Wagen auf den r. Arm gefallen. 10. 9. Aufn. Rö.: Disl. nach dorsal u. seitlich. Drahtextension. 26. 9. Kramer-Schiene, Bewegungsübungen. 31. 10. Entlassung.

Nachunters. (12. 8. 34): Streck.: r = 180° + 15° (l = 180° + 10°), Beug.: r = 40° (l = 50°); Pron. u. Sup.: frei; Cub. valg. r = 5° (Cub. varus l = 10°). (Mit 4 J. Armbruch l. gehabt).

42. 1393/1931. H. M. aus H., 4 J., männlich, Extensionsfraktur, l-seitig.

Vom Wagen auf den l. Arm gefallen. 10. 9. Aufn. Rö.: Frakturlinie nach hinten oben, Disl. nach radial. Drahtextension. 26. 9. Draht enfernt. Uebungen, Massage. 3. 10. Entlassung: Streck.: 170°, Beug.: 80°, Pron. u. Sup.: frei.

Nachunters.: —

43. 1440/1931. H. K. aus W., 5 J., weiblich, Extensionsfratur, r-seitig.

Beim Turnen vom Reck rückwärts auf den r. Arm gefallen. 17. 9. Aufn. Rö.: Disl. nach dorsalwärts. Drahtextension. 5. 10. Draht entfernt, Massage, Uebungen. 16. 10. Entlassung.

Nachunters. (14. 8. 34): Streck.: r = 180° + 30° (l = 180° + 25°), Beug.: r = 35° (l = 30°); Pron. u. Sup.: frei: Cub. valg. r = 5° (l = 10°).

Rö.-Kontr.: Frakt. in guter Stellung verheilt.

44. 1550/1931. J. R. a. Durchreise, 10 J., männlich, Extensionsfraktur, l-seitig.

Beim Spielen auf den l. Ellbogen gefallen. 2. 10. Aufn. Rö.: Ueberstreckungstyp. Drahtextension. 18. 10. Draht entfernt, Uebungen. 24. 10. Entlassung: Streck.: 160°, Beug.: 70°, Pron. u. Sup.: frei.

Nachunters.: —

45. 1913/1931. F. T. aus M., 8 J., männlich, Extensionsfraktur (?), r-seitig.

Beim Spielen auf den r. Ellbogen gestürzt. 17. 11. Aufn. Rö.: Disl. nach radial u. angedeutet nach hinten mit nach vorn oben verlaufender Bruchlinie. Drahtextension. 5. 12. Draht ab, Uebungen. 23. 12. Entlassung.

Nachunters. (11. 6. 34): Streck.: r = 180° (l = 180° + 10°), Beug.: r = 140°; Pron. u. Sup.: frei.

46. 1947/1931. K. M. aus W., 5 J., männlich, Extensionsfraktur, l-seitig.

Mit l. Arm gegen ein Treppengeländer gefallen. 23. 11. Aufn. Rö.: Disl. nach hinten. Drahtextension. 9. 12. Draht ab, Uebungen, Massage. 19. 12. Entlassung.

Nachunters. (29. 7. 34): Streck.: l = r = 180° + 15°, Beug.: l = r = 30°; Pron. u. Sup.: frei; Cub. valg. l = 15° (r = 5°).

47. 2413/1931. J. R. aus S., 11 J., männlich, Extensionsfraktur r-seitig.

Vor 4 Tagen beim Fußballspielen Tritt gegen den r. Arm. 20. 1. 32 Aufn. Rö.: Angedeutete Disl. nach hinten u. radial. Drahtextension. 10. 2. Draht entfernt, Uebungen. 26. 3. Entlassung.

Nachunters. (29. 7. 34): Streck.: r = l = 180° + 15°, Beug.: r = 35°, (l = 25°); Pron. u. Sup.: frei; Cub. vag. r = 25° (l = 15°).

Rö.-Kontr.: Frakt. in guter Stellung verheilt.

48. 2539/1931. W. K. aus R., 6 J., männlich, Flexionsfraktur, l-seitig.

Zu Boden geworfen und festgehalten. 5. 2. 32 Aufn. Rö.: Disl. nach ulnar u. vorn. Drahtextension. 27. 2. Draht entfernt, Bewegungsübungen. 11. 3. Entlassung.

Nachunters. (27. 7. 34): Streck.: l = r = 180° + 15°, Beug.: l = r = 30°; Pron. u. Sup.: frei; Cub. valg. l = 10° (r = 15°).

49. 2669/1931 u. 521/1932. A. G. aus M., 12 J., weiblich, Flexionsfraktur?, l-seitig.

Auf den etwas gebeugten l. Arm gefallen. 22. 2. 32 Aufn. Rö.: Keine wesentliche Disl. (nach vorn?). Drahtextension. 13. 3. Draht ab, Massage, Uebungen. 14. 5. Entlasung. 28. 5. Wiederaufnahme: Diathermie, Uebungen, Massage (schlechte Fortschritte). 22. 6. Wiederentlassung.

Nachunters. (19. 8. 34): Streck.: l = 125° (r = 180° + 15°), Beug.: l = 50° (r = 35°); Pron.: frei; Sup.: etwas gehemmt; Cub. valg. l = 0° — 5° (nicht meßbar wegen der Streckbehinderung) (r = 15°); Knacken und Reiben im l. Ellenbogengelenk; L. Arm im ganzen schwächer und dünner.

Rö.-Kontr.: Sämtliche Gelenkflächen zeigen spitze Ausziehungen (Arthritis deform.).

50. 2721/1831. J. N. aus N., 10 J., männlich, Extensionsfraktur, l-seitig.

Beim Stelzenlaufen auf den l. Arm gefallen. 23. 2. 32 Aufn. Rö.: Disl. nach radial u. hinten. Drahtextension. 21. 3. Draht ab. Massage, Uebungen. 17. 4. Entlassung. 7. 6. Kontrolle. Beweglichkeit vollkommen normal.

Nachunters.: —

51. 3 u. 234 1932. H. D. aus O., 10 J., männlich, Flexionsfraktur, r-seitig.

Beim Fußballspielen gefallen. 1. 4. Aufn. Rö.: Disl. nach vorn. Drahtextension. 9. 4. Draht entfernt. Armgips bei 135° Streckung. 11. 4. Entlassung. 24. 4. Wiederaufnahme. Gips ab, Bewegungsübung, Massage. 3. 5. W.-Entlassung (in ambulante Behandlg.).

Nachunters. (29. 7. 34): Streck.: r = 180° + 10° (l = 180° + 5°), Beug.: r = 40° (l = 35°); Pron. u. Sup.: frei; Cub. valg. r = l = 10°.

52. 441/1932. J. B. aus D., 7 J., männlich, Extensionsfraktur, l-seitig.

Vom Spielgefährten am Arm gezogen, so daß er „nach hinten stand". 23. 5. Aufn. Rö.: Extensionstyp mit mäßiger Disl. Drahtextension. 13. 6. Draht entfernt, Massage, Uebungen. 9. 7. Entlassung.

Nachunters. (9. 8. 34): Streck.: l = 180° + 15° (r = 180° + 5°), Beug.: l = r = 35°; Pron. u. Sup.: frei; Cub. valg. l = 15° (r = 10°).

Rö.-Kontr.: An der Streckseite des dist. Hmerusdrittels ein kammförmiger Knochenvorsprung.

53. 504/1932. J. R. aus M., 4 J., weiblich, Extensionsfraktur?, l-seitig.

26. 5. Aufn. Rö.: Dislocatio ad latus (prox. Fragment ragt in die Ellenbeuge vor (?)) Drahtextension, später Bewegungsübungen. 3. 7. Entlassung.

Nachunters. (16. 6. 34): Streck.: l = 180° + 15° (r = 180° + 20°), Beug.: l = r = 35°; Pron. u. Sup.: frei; Cub. valg. l = 0° (r = 15°).

54. 634/1932. K. F. aus G., 5 J., männlich, Extensionsfraktur, r-seitig.

Auf den r. Ellbogen gefallen. 9. 6. Aufn. Rö.: Disl. nach radial u. hinten. Drahtextension. 21. 6. Draht entfernt, Uebungen, Massage. 6. 7. Entlassung.

Nachunters. (14. 8. 34): Streck.: r = 180° + 25° (l = 180° + 20°), Beug.: r = 35° (l = 30°); Pron. u. Sup.: frei; Cub, valg. r = 10° (l = 15°).

55. 819 u. 1199/1932. K. S. aus W.. 13 J., männlich, Extensionsfraktur (Radialisparese), l-seitig.

Auf den ausgestreckten l. Arm gefallen. 29. 6. Aufn. Radialisparese. Rö.: Ueberstreckungstyp mit Disl. nach ulnar. Drahtextension. 14. 7. Draht ab, Gips bei leicht spitzwinklig gebeugtem Ellbogen u. Dorsalflexion der Hand. 19. 7. Entlassung. 10. 8. Wiederaufnahme. Uebungen, Massage; nachts Schiene in Dorsalflexion. 16. 10. Wiederentlassung.

Nachunters. (28. 7. 34): Streck: l = 180° + 5° (r = 180° + 10°), Beug.: l = 45° (r = 40°); Pron.: frei; Sup.: etwas gehemmt; Cub. valg. l = 0° (r 15°); Radialisparese so gut wie behoben.

Rö.-Kontr.: Frakt. in entspr. Stellung gut verheilt.

56. 951/1932. W. M. aus M., 7 J., männlich, Extensionsfraktur, r-seitig.

Auf der Straße gefallen. 12. 7. Aufnahme. Rö.: Ueberstreckungstyp. Drahtextension. 28. 7. Draht entfernt. Gipsverband. 30. 7. Entlässung.

Nachunters. (16. 6. 34): Streck.: r = l = 180° + 15°, Beug.: r = l = 40°; Pron. u. Sup.: frei; Cub. valg. r = 25° (l = 15°).

57. 1114/1932. A. G. aus A., 3 J., männlich, Extensionsfraktur, l-seitig.

Die Treppe heruntergefallen. 30. 7. Aufn. Rö.: Disl. nach hinten. Gipsverband. Da Abknickung nach ulnar, Gips eingesägt. 1. 8. Entlassung.

Nachunters. (15. 8. 34): Streck.: l = 180° + 15° (r = 180° + 10°), Beug.: l = 30° (r = 25°); Pron. u. Sup.: frei; Cub. valg. l = 5° (r = 10°).

Rö.-Kontr.: Frakt. in entspr. Stellung gut verheilt.

58. 1123/1931. E. W. aus B., 5 J., weiblich, Extensionsfraktur, r-seitig.

Aus der Schaukel gefallen. 1. 8. Aufn. Rö.: Disl. nach hinten u. ulnar. Drahtextension. 24. 8. Draht ab; Armschiene. 28. 8. Entlassung in polikl. Behandlg.

Nachunters.: —

59. 1148/1932. E. B. aus F., 10 J., männlich, Extensionsfraktur (u. kompl. Vorderarmfr.), r-seitig.

Beim Spielen in der Scheune gestürzt. 3. 8. Aufn. Rö.: Disl. nach hinten u. ulnar. Drahtextension. 25. 8. Draht entfernt, dorsale Gipsschiene, Bewegungsübungen. 3. 11. Bef.: Streck.: 160°, Beug.: 60°, Pron. u. Sup.: je 20°. 10. 11. Entlassung.

Nachunters.: —

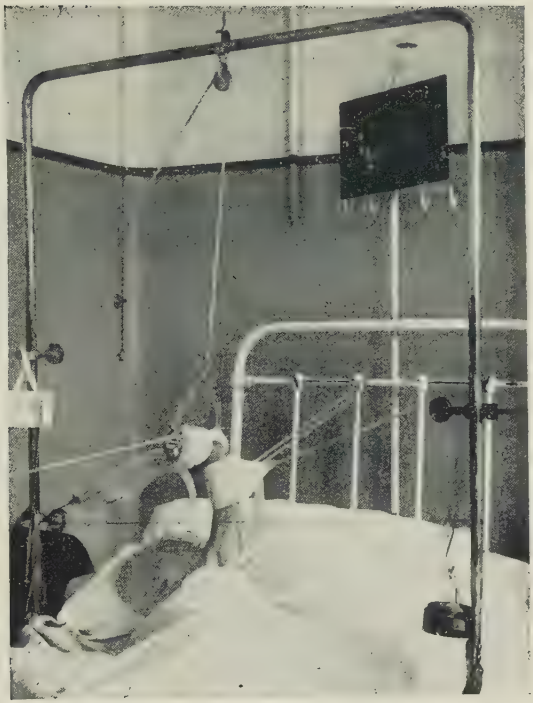

Abb. 1: Fall 38

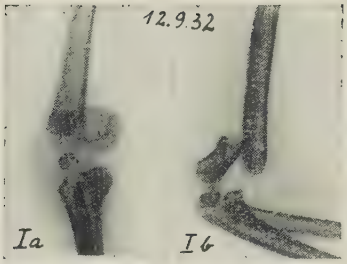







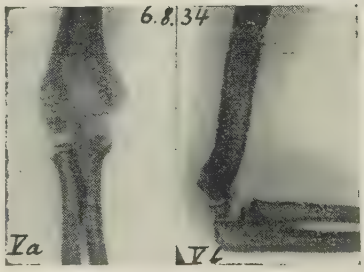

Abb. 2: Extensionsfraktur (Fall 64)









Abb. 3: Flexionsfraktur (Fall 68)

60. 1170/1932. K.-H. K. aus H., 4 J., männlich, Extensionsfraktur, r-seitig.
Aus 1 m Höhe in den Teich gefallen. 7. 8. Aufn. Rö.: Disl. nach radial u. dorsal. Drahtextension. 31. 8. Draht ab, Uebungen. 3. 9. Entlassung.
Nachunters. (2. 8. 34): Streck.: r = l = 180° + 10°, Beug.: r = 35° l = 30°); Pron. u. Sup.: frei; Cub. valg. r = l = 10°.

61. 1235/1932. E. L. aus M., 5 J., weiblich, Extensionsfraktur, l-seitig.
Vom Fahrrad gefallen. 14. 8. Aufn. Rö.: Ueberstreckungstyp (mit Rotation nach innen). Drahtextension. 3. 9. Draht entfernt, Uebungen. 7. 9. Entlassung.
Nachunters. (13. 8. 34): Streck.: l = 180° + 30° (r = 180° + 20°), Beug.: l = 35° (r = 30°); Pron. u. Sup.: frei; Cub. valg. l = r = 10°.
Rö.-Kontr.: Frakt. in idealer Stellung verheilt.

62. 1285 u. 1532/1932. J. E. aus G., 2 J., männlich, Extensionsfraktur, r-seitig.
Vom Handwagen gefallen. 18. 8. Aufn. Rö.: Disl. nach dorsal. Ungepolsteter Gipsverband. 20. 8. Entlassung (für 14 Tage). 16. 9. Wiederaufnahme: Deltoideus-Parese (wegen Verdachts auf Kinderlähmung vorübergehend in der Kinderklinik gewesen). Abduktionsschiene, Massage, Uebungen. 2. 10. Wiederentlassung: Deltoideus-Parese behoben. Streck.: 170°, Beug.: 60°, Pron. u. Sup.: frei.
Nachunters.:

63. 1458/1932. A. Sch. aus St., 7 J., weiblich, ? (Radialisparese, später totale Lähmung des Vorderarmes), r-seitig.
Gestern aus der Schaukel auf den r. Arm gefallen. Im C. Krankenhaus Reposition, Gips. Wegen Radialisstörung Ueberweisung. 8. 9. Aufn. Rö.: Disl. nach radial. Drahtextension. Fingerbeweglichkeit normal inzwischen. 16. 9. Gips bei Dorsalflexion der Hand. Fragmente abgerutscht, Fingerbeweglichkeit schlecht. 20. 9. erneute Drahtextension. 21. 9. Gips bei 80° Ellbogenbeugung und Dorsalflexion der Hand. 10. 10. Gips ab, Uebungen, Massage. Radialisfunktion allmählich zurückkehrend. Nachts Schiene, die die Finger in den Grundgelenken maximal flektiert. 14. 1. 33 Entlassung: Ulnarisparese u. Medianusschwäche.
Nachunters. (14. 8. 34): Streck.: r = 180° + 30° (l = 180° + 25°), Beug.: r = l = 30°; Pron. u. Sup.: frei; Cub. valg. r = l = 15°. Lähmungen so gut wie zurückgebildet; lediglich der 5. Finger kann nicht ganz adduciert werden.
Rö.-Kontr.: Geringe Abknickung des dist. Humerusendes nach hinten.

64. 1492 u. 1683/1932. H. H. aus W., 5 J., männlich, Extensionsfraktur (Radialisparese), l-seitig. (s. Abb. 2.)
Beim Klettern über einen Zaun auf den l. Arm gestürzt. 12. 9. Aufn. Bef.: Radialisparese. Rö.: Disl. nach hinten u. ulnar. Drahtextension. 17. 9. Draht ab, Gips (Hand in Dorsalflexion). Rö.-Kontr.: dist. Fragm. stark nach hinten dislociert. 29. 9. erneuter Gipsverband. 30. 9. Entlassung. — 5. 10. W.-Aufn. 10. 10. Gipsschiene mit möglichster Dorsalflexion der Hand, Uebungen. 11. 12. W.-Entlassung.
Nachunters. (5. 8. 34): Streck.: l = r = 180° + 15°, Beug.: l = 35° (r = 30°); Pron. u. Sup.: frei; Cub. varus l = 5° (Cub. valg. r = 5°). Lähmung zurückgebildet, lediglich leichtere Ermüdung des l. Armes.
Rö.-Kontr.: Frakt. in entspr. Stellung verheilt; an der Streckseite des unteren Humerusdrittels ein kammartiger Knochenvorsprung.

65. 1517/1932 u. 1730/1932. H. G. aus H., 10 J., weiblich, Flexionsfraktur (?), r-seitig.
Beim Kühehüten auf den r. Arm gefallen. 15. 9. Aufnahme. Rö.: Disl. nach vorn mit nach hinten oben verlaufender Bruchlinie. Drahtextension. 30. 9. Gips bei 80° Beugung u. mittl. Drehstellung. 2. 10. Entlassung. — 12. 10. W.-Aufn. Rö.-Kontr.: Frakturstelle in Ueberstreckung von 15°. Uebungen, Massage. 3. 12. W.-Entlassung: Streck.: 165°, Beug.: 70°, Pron.: frei, Sup.: etwas gehemmt. Cub. valg.: r = 10° (l = 5°).
Nachunters.: —

66. 1859/1932. A.-M. Sch. aus M., 8 J., weiblich, Extensionsfraktur, l-seitig.
Beim Spielen durch Stoß auf den l. Arm gefallen. 27. 10. Aufn. Rö.: Ueberstreckungstyp (ledigl. Abknickung). Drahtextension. 31. 10. Armgips. 1. 11. Draht entfernt. 2. 11. Entlassung.
Nachunters. (11. 6. 34): Streck.: l = 180° + 20° (r = 180° + 10°), Beug.: l = r = 40°; Pron. u. Sup.: frei.

67. 2758/1932. J. H. aus A., 13 J., männlich, Extensionsfraktur, l-seitig.
Beim Ausrutschen im Schnee gefallen. 17. 2. 33 Aufn. Rö.: Disl. nach hinten und radial. Drahtextension. 13. 3. Draht ab, Lagerung auf Schiene, Massage, Uebungen. 1. 4. Entlassung.

Nachunters. (28. 7. 34): Streck.: l = r = 180° + 15°, Beug.: l = r = 35°; Pron. u. Sup.: frei; Cub. valg. l = 15° (r = 10°).

68. 63/1933. H. B. aus L., 7 J., männlich, Flexionsfraktur, r-seitig. (s. Abb. 3.)
Beim Spielen auf den r. Arm gefallen. 7. 4. Aufn. Rö.: Disl. nach ulnar u. volar. Drahtextension. 29. 4. Draht ab, Schiene. 2. 5. Schiene ab, Uebungen, Massage. 20. 5. Entlassung.

Nachunters. (12. 8. 34): Streck.: r = l 180° + 5°, Beug.: r = l = 30°; Pron. u. Sup.: frei; Cubl. valg. r = 10° (l = 5°).

Rö.-Kontr.: Frakt. in idealer Stellung verheilt.

69. 113/1933. K. O. aus F., 10 J., männlich, Extensionsfraktur, l-seitig.
Beim Radfahren gestürzt. 16. 4. Aufn. Rö.: Disl. nach ulnar u. hinten. Drahtextension. 6. 5. Draht entfernt, Schiene. 9. 5. Massage, Uebungen. 25. 5. Entlassung.

Nachunters. (19. 8. 34): Streck.: l = r = 180° + 25°, Beug.: l = 40° (r = 35°); Pron. u. Sup.: frei; Cub. valg. l = r = 15°.

70. 741 u. 1138/1933. E. M. aus S., 11 J., weiblich, Flexionsfraktur ?, r-seitig.
Beim Weitsprung auf den Ellbogen gefallen. 22. 6. Aufn. Rö.: Querbruch, Disl. nach vorn angedeutet. Zunächst Hochlagerung, feuchte Umschläge. Gips bei rechtwinklig gebeugtem Arm. Da keine gute Stellung, Drahtextension. 11. 7. Draht entfernt, zwischen Sandsäcke gelagert. 13. 7. Entlassung in Gips. — 28. 7. W.-Aufnahme; Gips entfernt, Uebungen, Massage. 11. 8. W.-Entlassung.

Nachunters. (16. 8. 34): Streck.: r = 180° + 15° (l = 180° + 20°), Beug.: r = l = 30°; Pron. u. Sup.; frei; Cub. valg.: r = 20° (l = 15°).

Rö.-Kontr.: Frakt. in idealer Stellung verheilt.

71. 779 u. 1083/1933. G. Sch. aus A., 5 J., weiblich, Extensionsfraktur, l-seitig.
Vom Brückengeländer gefallen. 27. 6. Aufn. Rö.: Disl. nach hinten und radial. Drahtextension. 13. 7. Draht ab, Gips in rechtwinkliger Beugung u. Pronation. 15. 7. Entlassung im Gips. — 24. 7. W.-Aufn.: Nachbehandlung. 5. 8. W.-Entlassung: Streck.: 140°, Beug.: 60°, Pron. u. Sup.: frei.

Nachunters.: —

72. 808/1933. A. W. aus U., 2 J., männlich, Extensionsfraktur ?, r-seitig.
Von der Treppe gefallen. 29. 6. Aufn. Rö.: Disl. nach ulnar (und hinten). Drahtextension. 14. 7. Gips bei liegender Extension. 21. 7. Gips und Draht entfernt. Uebungen, Massage. 30. 7. Entlassung.

Nachunters. (23. 7. 34): Streck.: r = l = 180°, Beug.: r = l = 30°; Pron. u. Sup.: frei.

73. 922/1933. M. H. aus G., 5 J., weiblich, Extensionsfraktur ?, r-seitig.
Von einer Bank auf den r. Arm gefallen. 11. 7. Aufn. Rö.: Keine Disl., Bruchlinie nach hinten oben angedeutet. Gips bei 80° Beugung u. Pronation des Unterarmes. 12. 7. Entlassung im Gips für 3 Wochen.

Nachunters. (22. 7. 34): Streck.: r = 180° + 5° (l = 180° + 10°), Beug.: r = l = 35°; Pron. u. Sup.: frei; Cub. valg. r = 15° (l = 10°).

74. 999/1933. W. St. aus M., 3 J., männlich, Flexionsfraktur (deform. geheilt), r-seitig.
Am 4. 7. vom Stuhl gefallen. Vom Hausarzt Schienenverband. 18. 7. Aufn. Rö.: In Disl. nach ulnar und vorn verheilt. Nach Repositionsversuch Stellung unverändert. Soll vorläufig nur üben, später evtl. Operation. 6. 8. Entlassung (gegen ärztlichen Rat).

Nachunters.: —

75. 1025/1933. L. P. aus M., 3 J., weiblich, Extensionsfraktur (alte), l-seitig.
Am 4. 7. beim Spielen auf der Wiese auf den l. Arm gefallen, vom Arzt behandelt. 20. 7. Aufn. Rö.: In Disl. nach hinten u. radial verheilt. Zunächst Uebungsbehandlung, später ev. Abmeißelung des knöchernen Hindernisses; nach Kontrolle in 6–8 Wochen zu entscheiden. 2. 8. Entlassung: Streck.: 170°, Beug.: 60°, Pron. u. Sup.: frei.

Nachunters.: —

76. 1054/1933. H.-J. W. aus A., 5 J., männlich, Extensionsfraktur ?, r-seitig.

Beim Spielen über eine Stange auf den r. Arm gefallen. 22. 7. Aufn. Rö.: Disl. nach hinten angedeutet. Drahtextension. 10. 8. Draht entfernt, Gips. 12. 8. Entlassung.

Nachunters. (3. 8. 34): Streck.: r = 180° + 20° (l = 180° + 15°), Beug.: r = 35° (l = 30°); Pron. u. Sup.: frei; Cub. valg. r = l = 0°.

77. 1236/1933. F. Sch. aus W., 8 J., weiblich, Extensionsfraktur (Radialislähmung), r-seitig.

Von einer Treppe gefallen. Von einem Naturheilkundigen Pappeverband. 8. 8. Aufn. Rö.: Starke Disl. nach hinten u. ulnar. Drahtextension. 23. 8. Draht entfernt. Radialislähmung, wohl durch anfängliche Zirkulationsstörung. Gipsschale in rechtwinkliger Beugung u. Dorsalflexion der Hand. 27. 10. Operation: Freilegung des Nerven (5 cm lange Strecke narbig verändert); ohne Resektion Verlagerung in das subkutane Fettgewebe. Gips in rechtwinkliger Stellung bei Dorsalflexion der Hand. 18. 11. Gips entfernt, volare Unterarmschiene bei Dorsalflexion der Hand. Bewegungsübungen. 23. 12. Entlassung (für 6 Wochen): Radialisparese noch vorhanden.

Nachunters. (28. 7. 34): Streck.: r = 180° (l = 180° + 20°), Beug.: r = 45° (l = 35°); Pron.: frei, Sup.: etwas gehemmt; Cub. valg. r = 0° (l = 10°). Radialislähmung so gut wie behoben.

Rö.-Kontr.: Frakt. in idealer Stellung verheilt.

78. 1456/1933. K. K. aus A., 10 J., männlich, Extensionsfraktur (kompl.), r-seitig.

Mit dem r. Ellbogen auf einen Stein aufgefallen. 1. 9. Aufn. Stecknadelkopfgroße Wunde am radialen Condylus. Rö.: Disl. nach hinten u. radial. Drahtextension. Perubalsamverband. 29. 5. Draht entfernt, Uebungen. 1. 11. Entlassung (gegen ärztlichen Rat).

Nachunters. (11. 8. 34): Streck.: r = 180° + 10° (l = 180° + 15°), Beug.: r = 45° (l = 40°); Pron.: frei, Sup.: etwas gehemmt; Cub. valg. r = 0° (l = 10°); Dorsalflexion der Hand: r = 125° (l = 105°); Handumfang: r = 16,5 cm (l = 17,5 cm); Abduktion des Daumens: r = 55° (l = 120°). (Spreizen der übrigen Finger rechts ebenfalls etwas gehemmt.) Radialispuls: r. schwächer als l. Sensibilität: o. B.

Unters. Prof. Klapp: Wahrscheinlich Residuen einer geringfügigen ischaemischen Mnskelkontraktur. (Uebungsbehandlung angeraten.)

Rö.-Kontr.: Dist. Fragm. genau in Längsrichtung des proxim. verheilt. Je 1 kammförmiger Knochenvorsprung an der Beuge- und an der Streckseite.

79. 1686/1933. F. P. aus A., 9 J., männlich, Extensionsfraktur (alte) (Radialislähmung), l-seitig.

Vom Wagen auf den l. Arm gefallen. Im Krankenhaus W. 3 Wochen behandelt, wo eine Radialislähmung bemerkt wurde. 18. 9. Vorstellung in der Poliklinik. 29. 9. Aufn. Pfötchenstellung der l. Hand. Rö.: In Disl. nach hinten verheilt. 2. 10. Operation: Freilegung des Nerven, Resektion eines 1,5 cm langen schwieligen Abschnittes, Verlagerung in das subkutane Fettpolster. Gipsverband in 90° Beugestellung. 30. 10. Gips ab, Schiene in Dorsalflexion der Hand; Bewegungsübungen. 20. 11. Entlassung: Streck.: 180°, Beug.: 70°, Pron. u. Sup.: frei. Ulnare Abweichung und typisches Herabhängen der linken Hand.

Nachunters.: —

80. 2499/1933. H. R. aus O., 6 J., männlich, Extensionsfraktur, l-seitig.

Beim Schlittenfahren l. Oberarm gebrochen. 28. 12. Aufn. Rö.: Disl. nach ulnar und dorsal. Drahtextension. 19. 1. 34 Draht entfernt, Schiene, Massage, Bewegungsübungen. 27. 1. Entlassung.

Nachunters. (22. 7. 34): Streck.: l = r = 180° + 10°, Beug.: l = 45° (r = 35°); Pron. u. Sup.: frei.

81. 3143/1933. J. C. aus K., 4 J., männlich, Extensionsfraktur, l-seitig.

Von der Treppe einige Stufen herab auf den l. Arm gefallen. 2. 3. 34 Aufn. Rö.: Disl. nach hinten. Drahtextension. 23. 3. Draht entfernt. Kramerschiene, Massage, Uebungen. 11. 4. Entlassung.

Nachunters. (15. 8. 34): Streck.: l = 180° + 15° (r = 180° + 10°), Beug.: l = 40° (r = 25°); Pron. u. Sup.: frei; Cub. valg. l = 10° (r = 5°).

2. Zusammenfassung.

Die suprakondyläre Humerusfraktur kommt vor allem im Kindesalter vor. In den letzten 10 Jahren (1924—1934) wurden an der Marburger Klinik 81 Kinder behandelt; die übrigen dem Erwachsenenalter angehörenden Fälle (20) waren zumeist kombinierte Frakturen (T-Frakturen, Y-Frakturen).

Unter den 81 kindlichen Frakturen zeigte sich in Uebereinstimmung mit den meisten übrigen Statistiken eine Häufung der Frakturfälle im 5.—10. Lebensjahr (38 Fälle) und ein Ueberwiegen des männlichen Geschlechts (48 Fälle); ferner war auch die linke Seite (48 Fälle) weit häufiger betroffen als die rechte Seite. Hinsichtlich der Frakturformen ergab sich ebenfalls, daß es sich in den meisten Fällen um Extensionsfrakturen (62 Fälle) handelte und nur relativ selten um Flexionsfrakturen (16 Fälle); in 3 Fällen war der Frakturtyp nicht zu bestimmen.

In 2 Fällen (31, 78) erwies sich die Fraktur als eine komplizierte, in 6 Fällen (5, 39, 40, 74, 75, 79) war sie bereits deform verheilt; in 2 weiteren Fällen (59, 21) war gleichzeitig noch eine andere Fraktur vorhanden. In 1 Falle (13) lag eine Art T-Fraktur vor.

Die Drahtextension nach Klapp bei vertikaler Suspension des Oberarmes wurde in 54 Fällen angewandt. Operativ behandelt wurden im frischen Stadium 3 Fälle (10, 31, 34), darunter 1 Fall von komplizierter Fraktur (31) und 1 Fall von ischaemischer Muskelkontraktur (34) und im späteren Stadium ebenfalls 3 Fälle (5, 27, 39).

Von den 81 Fällen konnten 58 nachuntersucht werden. Es waren durchweg sehr gute Ergebnisse festzustellen. Die Beugung war nur in 3 Fällen etwas stärker behindert, in 2 Fällen (27, 49) bis 50° und in 1 Fall (6) bis 55°. Eine Einschränkung der Streckung fand sich ebenfalls nur in 3 Fällen (11, 31, 49), in je 1 Fall bis 170°, 165° und 125°. Bei Prüfung der Rotationsbewegungen fiel in 6 Fällen (24, 35, 49, 55, 77, 78) auf, daß die Supination etwas gehemmt war.

Die ischaemische Muskelkontraktur, die gefürchtetste aller Komplikationen, wurde nur in 1 Fall (34) beobachtet und zwar war sie bei der Einlieferung im Stärkeverband schon vorhanden. Es wurde sofort operativ vorgegangen, das Haematom abgelassen und hernach in Drahtextension behandelt bei gleichzeitiger Anlegung von multiplen Incisionen. Die Nachuntersuchung ergab eine völlige restitutio ad integrum. In 1 Fall (78) wurden bei der Nachuntersuchung leichtere Veränderungen der Hand- und Fingerbeweglichkeit festgestellt, die wahrscheinlich als Residuen einer geringfügigen ischaemischen Muskelkontraktur anzusprechen sind.

Lähmungen der Armnerven kamen in 6 Fällen zur Behandlung. Der n. radialis war in 4 Fällen (55, 64, 77, 79) betroffen, von denen 3 eine Dislokation nach hinten und ulnar aufwiesen; 2 mal (55, 64) handelte es sich um primäre Schädigungen, in den 2 anderen Fällen (77, 79) lagen sekundäre Veränderungen vor,

ferich: Atlas und Grundriß der traumatischen Frakturen und Luxationen. München, 1891. — 43. Hilgenreiner: Bruns' Beitr. 39, 275. — 44. Iversen, Soren Chr.: Ref. Zorg. f. d. ges. Chir. 49, S. 135. — 45. Janz: Chirurg. 2, 838—845. — 46. Jones: Ref. Zorg. f. d. ges. Chir. 58, S. 744. — 47. Jungbluth: Zbl. Chir. 1931, 3191—3194. — 48. Kälin: Dtsch. Z. Chir. 175 (1922). — 49. Klages: Dtsch. med. Wschr. 1932 I, 810—813. — 50. Klapp u. Block: Die Knochenbruchbehandlung mit Drahtzügen. Berlin u. Wien, 1930. — 51. Klapp: Arch. f. kl. Ch. Bd. XCII, H. 2, S. 386. — 52. Kocher: Beiträge zur Kenntnis einiger praktisch wichtiger Frakturen. Basel u. Leipzig, 1896. — 53. König, Fritz: Operative Chirurgie der Knochenbrüche. Berlin, 1931. — 54. Lubinus: Dtsch. Z. Chir. 186, 289—350. — 55. Lean, Mac.: Bruns' Beitr. 75, 592. — 56. Matti: Die Knochenbrüche und ihre Behandlung. Berlin, 1931. — 57. Malgaigne: Fractures et Luxations. 1847. — 58. Marian: Ref. Zorg. f. d. ges. Chir. 45, S. 299. — 59. Milko: Ref. Zorg. f. d. ges. Chir. 58, S. 10. — 60. Murray: Ref. Zorg. f. d. ges. Chir. 55, S. 874. — 61. Paton: Ref. Zorg. f. d. ges. Chir. 53, S. 118. — 62. Poelchen: Med. Welt 1933, 488—490. — 63. Regele: Arch. orthop. Chir. 33, 544—550. — 64. Riemann: Bruns' Beitr. 153, 364—383. — 65. Riosalido: Ref. Zorg. f. d. ges. Chir. 41, S. 602. — 66. Satta: Ref. Zorg. f. d. ges. Chir. 39, S. 325. — 67. Sattler: Ref. Zorg. f. d. ges. Chir. 31, S. 409. — 68. Schaudig: Zbl. Chir. 1931, 843—845. — 69. Schläpfer: Arch. f. Orth. u. Unfallchir. 20. Bd., 144—212. — 70. Stolle: Dtsch. Z. Chir. 74, 65. — 71. Venable: Ref. Zorg. f. d. ges. Chir. 37, S. 381. — 72. Verbrugge: Ref. Zorg. f. d. ges. Chir. 53, S. 263. — 73. Villagrana: Ref. Zorg. f. d. ges. Chir. 57, S. 585. — 74. Wachsmuth: Dtsch. Z. Chir. 240, 96—100. — 75. Wijnen: Chirurg. 3, 198—208. — 76. Wilms u. Guleke: Handbuch der praktischen Chirurgie, V. Band, Stuttgart, 1927. — 77. Wilson: Ref. Zorg. f. d. ges. Chir. 62, S. 805. — 78. Winterstein: Ref. Zorg. f. d. ges. Chir. 46, S. 600. — 79. Wolf: Dtsch. Z. Chir. 54, 273. — 80. Zeno: Ref. Zorg. f. d. ges. Chir. 54, S. 462.

Lebenslauf.

Geboren wurde ich, Karl Heinrich Friedrich Löke, ev.-luth., am 21. 7. 1907 zu Vöhrum, Kreis Peine, als Sohn des Gendarmeriewachtmeisters Friedrich Löke und seiner Frau Gemahlin Luise geb. Schiebel. Mein jetziger Heimatort ist Groß-Ilsede, Kreis Peine.

Ich besuchte zunächst 2 Jahre die Volksschule meines Geburtsortes, dann die Vorschule und das Realgymnasium zu Peine. Nach bestandener Reifeprüfung daselbst studierte ich anfangs in Göttingen und an der Tierärztlichen Hochschule Hannover Naturwissenschaften und Veterinärmedizin und legte in Hannover die tierärztliche Vorprüfung ab. Nach 2 weiteren vorklinischen Semestern an der Universität Marburg legte ich daselbst die ärztliche Vorprüfung und nach dem Studium der klinischen Semester an den Universitäten Marburg, Freiburg und Berlin ebenfalls in Marburg das ärztliche Staatsexamen ab. Die Reifeprüfung bestand ich mit dem Prädikat „Von der mündlichen Prüfung befreit", die Hochschul- und Universitätsprüfungen habe ich sämtlich mit „Gut" bestanden. Als Medizinalpraktikant war ich in Marburg 8 Monate an der Chirurgischen Universitätsklinik und 4 Monate an der Medizinischen Universitäts-Poliklinik.

Meine akademischen Lehrer waren:

in Göttingen: Courant, Pohl, Windaus.

in Hannover: Danckwortt, Gerke, Neuberth, Precht, Stümpke, Trautmann, Ude, Valentin, Zietschmann.

in Marburg: Arndt †, Baur †, Böeminghaus, Brock, Dittler, Eimer, Enke, Flößner, Freudenberg, Geßner, Göppert, Grüter, Hildebrand, Jakobshagen, Jaeck †, Kehrer, Klapp, Klewitz, Kretschmer, Kutscher, Loebell, Mauz, Nauck, Naujoks, Neumann, Pfannenstiel, Ruete, Schubert, Schwenkenbecher, Uffenorde, Versé, Wiedhopf.

in Freiburg: Aschoff, Axenfeld, Büchner, Eppinger, Hoche, Janssen, Kräuter, Nieden, Nitschke, Noeggerath, Pankow, Rehn, Ruf. Seeliger, Uhlenhuth, Wilhelm, Ziegler.

in Berlin: v. Bergmann, Comberg, Czerny, Döderlein, v. Eicken, Gottron, Hahn, Kalk, Opitz, Rosin, Sauerbruch und Wolf.

die eine Neurolyse erforderlich machten. Die Nachuntersuchung war bei 3 Fällen (55, 64, 77) möglich und ergab, daß die Radialisparese in jedem Falle so gut wie behoben war. — Eine primäre Störung des n. ulnaris zeigte sich in 1 Fall (1) von Flexionsfraktur; das endgültige Ergebnis ließ sich nicht ermitteln. — Eine Schädigung des n. medianus war nicht zu verzeichnen. — Bei Fall 63 handelte es sich um eine primäre totale Lähmung der Vorderarmnerven, die bei der Nachuntersuchung so gut wie zurückgebildet war; lediglich der 5. Finger konnte nicht ganz adduciert werden.

Von den zu erwartenden Spätfolgen wurde ein Cubitus varus in 5 der nachuntersuchten Fälle gefunden (6, 13, 14, 29, 64). Den stärksten Cubitus varus hatte Fall 14 aufzuweisen; er betrug 25°. — Eine Arthritis deformans fand sich in 2 Fällen (31, 49), von denen es sich bei Fall 31 um eine komplizierte Fraktur gehandelt hatte. — Eine Myositis ossificans oder gar Pseudarthrosen kamen in keinem der nachuntersuchten Fälle zur Beobachtung.

Ueberblicken wir noch einmal die an der Marburger Klinik behandelten Fälle, so müssen wir sagen, daß die Ergebnisse durchweg ideal sind, daß seit Anwendung der Klappschen Drahtextension die supracondyläre Humerusfraktur ihre Schrecken verloren hat und als eine der dankbarsten aller Kinderfrakturen zu bezeichnen ist. Das von Klapp angegebene Verfahren der Drahtextension bei vertikaler Suspension des Oberarms dürfte einzig und allein die Methode sein, die allen Anforderungen in der Behandlung von suprac. Humerusfr. gerecht wird.

Literatur.

1. Avellan, Wäinö: Ref. Zorg. f. d. ges. Chir. 65, S. 187. — 2. Bardenheuer: Leitfaden zur Behandlung der Frakturen und Luxationen der Extremitäten mittels Feder- resp. Gewichtsextension. Stuttgart, 1890. — 3. Bardenheuer u. Gräßner: Technik der Extensionsverbände. Stuttgart, 1907. — 4. Baumann: Bruns' Beitr. 146, 1—50. — 5. Baumann: Bruns' Beitr. 152, 260—263. — 6. Beck: Münch. med. Wschr. 1929 II, 2161—2163. 7. Beck: Zbl. f. Chir. 1933, 2242—2250. — 8. Betts: Ref. Zorg. f. d. ges. Chir. 49, S. 202. — 9. Bier-Braun-Kümmel: Chirurgische Operationslehre, Band V, S. 170—171. — 10. Blenke: Zbl. Chir. 1932, 1524—1525. — 11. Böhler: Die Technik der Knochenbruchbehandlung. Wien, 1932. — 12. Böhler: Z. orthop. Chir. 58, 374—390. — 13. Boorstein: Ref. Zorg. f. d. ges. Chir. 30, S. 878. — 14. Boppe: Ref. Zorg. f. d. ges. Chir. 66, S. 189. — 15. Borchers: 53. Tag. d. Dtsch. Ges. f. Chir., Berlin, Sitzg. v. 3.—6. IV. 1929. — 16. Bosch Avilés, L.: Ref. Zorg. f. d. ges. Chir. 51, S. 712. — 17. Brücke: Dtsch. Z. Chir. 237, 429—440. — 18. Cairo, Gaetano: Ref. Zorg. f. d. ges. Chir. 33, S. 762. — 19. Carl: Dtsch. Z. Chir. 128, S. 416. — 20. Carli, Carlo: Ref. Zorg. f. d. ges. Chir. 65, S. 189. — 21. Chiodin, Leopoldo: Ref. Zorg. f. d. ges. Chir. 57, S. 819. — 22. Chusjanov, M.: Ref. Zorg. f. d. ges. Chir. 48, S. 312. — 23. Coenen: Münch. med. Wchr. 1933 II, 1174—1177. — 24. Coenen: Zbl. Chir. 1933, 2216—2219. — 25. Cole, Wallace H.: Ref. Zorg. f. d. ges. Chir. 48, S. 424. — 26. Corachau: Ref. Zorg. f. d. ges. Chir. 24, S. 94. — 27. Cubbins: Ref. Zorg. f. d. ges. Chir. 63, S. 744. — 28. Desfosses et Collen: Ref. Zorg. f. d. ges. Chir. 26, S. 435. — 29. v. Dittrich: Arch. orthop. Chir. 26, 613—620. — 30. Dowden: Ref. Zorg. f. d. ges. Chir. 35, S. 778. — 31. Drevermann: Zbl. Chir. 1928, 2702—2703. — 32. Eikenbary: Ref. Zorg. f. d. ges. Chir. 26, S. 436. — 33. Eliason: Ref. Zorg. f. d. ges. Chir. 29, S. 317. — 34. Felsenreich: Wien. med. Wschr. 1930 I, 769. — 35. Felsenreich: Arch. orthop. Chir. 29, 555—578. — 36. Firer: Ref. Zorg. f. d. ges. Chir. 57, S. 299. — 37. Frassineti: Ref. Zorg. f. d. ges. Chir. 49, S. 264. — 38. Gioia Terencio: Ref. Zorg. f. d. ges. Chir. 53, S. 412. — 39. Gold: Zbl. Chir. 1929, 8—11. — 40. Haelt, A. van: Ref. Zorg. f. d. ges. Chir. 32, S. 120. — 41. Hauck: Med. Klinik, Jahrg. 21, Nr. 13, 470—472. — 42. Hel-